

UNIVERSIDADE DE SÃO PAULO  
FACULDADE DE ODONTOLOGIA DE RIBEIRÃO PRETO  
PÓS-GRADUAÇÃO EM PERIODONTIA

**CAROLINA DELMONDES FREITAS DANTAS**

Avaliação da estabilidade primária de dois tipos de implantes instalados em modelos ósseos suínos padronizados, utilizando ensaios biomecânicos e micro-CT.  
Estudo piloto *in vitro*.

Ribeirão Preto

2012

**CAROLINA DELMONDES FREITAS DANTAS**

Avaliação da estabilidade primária de dois tipos de  
implantes instalados em modelos ósseos suínos  
padronizados, utilizando ensaios  
biomecânicos e micro-CT.  
Estudo piloto *in vitro*.

Dissertação apresentada à Faculdade de  
Odontologia de Ribeirão Preto - USP como parte  
dos requisitos para a obtenção do título de Mestre  
em Periodontia.

**Orientador: Prof. Dr. Sérgio Luis Scombatti de  
Souza**

**Ribeirão Preto**

**2012**

Autorizo a reprodução e divulgação total ou parcial deste trabalho, por qualquer meio convencional ou eletrônico, para fins de estudo e pesquisa, desde que citada a fonte.

### **Ficha Catalográfica**

Dantas. Carolina Delmondes Freitas Dantas

Avaliação da estabilidade primária de dois tipos de implantes instalados em modelos ósseos suínos padronizados, utilizando ensaios biomecânicos e micro-CT. Estudo piloto *in vitro*. Ribeirão Preto. 2012

p.: il.; 30cm

Dissertação de Mestrado apresentada à Faculdade de Odontologia de Ribeirão Preto da Universidade de São Paulo. Área de concentração: Periodontia.

Orientador: de Souza, Sérgio Luis Scombatti

Macro-estrutura do implante, estabilidade primária do implante, densidade óssea, tomografia computadorizada, torque de inserção, ensaio de arrancamento.

## Folha de Aprovação

Carolina Delmondes Freitas Dantas

Avaliação da estabilidade primária de dois tipos de implantes instalados em modelos ósseos suínos padronizados, utilizando ensaios biomecânicos e micro-CT.

Estudo piloto *in vitro*.

Dissertação apresentada à Faculdade de Odontologia de Ribeirão Preto da Universidade de São Paulo para obtenção do título de Mestre.  
Área de concentração: Periodontia.

Aprovado em: \_\_\_/\_\_\_/2012

Banca Examinadora

Prof. Dr. \_\_\_\_\_  
Instituição: \_\_\_\_\_ Assinatura: \_\_\_\_\_

Prof. Dr. \_\_\_\_\_  
Instituição: \_\_\_\_\_ Assinatura: \_\_\_\_\_

Prof. Dr. \_\_\_\_\_  
Instituição: \_\_\_\_\_ Assinatura: \_\_\_\_\_

# Dedicatória

Dedico este trabalho aos meus pais **Roosevelt** e **Silvia** pelo estímulo, incentivo, apoio e exemplo de que na vida devemos ser os protagonistas das nossas conquistas e que as realizações são resultados da crença de que chegaremos onde a nossa visão alcançar. Sinto muita saudade de vocês.

Ao meu irmão **Gabriel**, que não sabe a falta que me faz diariamente.

A minha avó **Raimunda**, pela grande sabedoria e pela torcida da minha felicidade. Mesmo distante sei que estará sempre ao meu lado.

# Agradecimentos

À Deus por me dar o Dom da vida, da disposição, da saúde, da coragem e da fé. Também agradeço pela família que tenho, pelos amigos que conquistei, pelas dificuldades que nos trazem ensinamentos, pelos obstáculos que nos levam a buscar alternativas e pela esperança de que tudo vai dar certo.

Ao prof. Dr. **Sergio Luis Scombatti de Souza**, por apostar em mim, por acreditar que juntos poderíamos fazer um bom trabalho, e principalmente por demonstrar certeza que traríamos contribuindo para a ciência e o desenvolvimento da odontologia. Uma referência na área que muito me honrou ter trabalhado ao seu lado como orientanda. Muito obrigada.

Ao prof. Dr. **Arthur Belém Novaes Junior**, meus agradecimentos pela oportunidade de conhecê-lo, admirá-lo, de reconhecê-lo como exemplo de dedicação, disciplina e competência.

Prof. Dr. **Mário Taba Júnior**, pelo agradável convívio, disponibilidade em ensinar, conhecimentos transmitidos e pelo exemplo de dedicação e responsabilidade.

Prof. Dra. **Daniela Bazan Palioto**, pela sua atenção, dedicação e orientação que nos servem como incentivo e apoio.

Prof. Dr. **Mário Fernando Grisi**, pelos conhecimentos e orientações que formam doados aos alunos, despertando o interesse em conhecer mais e mais sobre a ciência da periodontia. A sua visão otimista nos influencia positivamente e nos inspira a estudar.

Prof. Dra. **Andréa Cândido dos Reis**, por seu carinho, atenção, simpatia e solicitude ao me receber, sempre que necessitei de sua orientação.

Aos professores que compõem o quadro da FORP e que desenvolvem um trabalho sistematizado de formação acadêmica de novos profissionais com perfil diferenciado e com compromisso de ampliar suas competências técnicas e humanas.

A todos os colegas do curso de Pós-Graduação, **Carol Mandetta, Livia, Umberto, Igor, Janine, Lauro, Carol Scanavez, Patricia, Danilo, Lu Maia, Lu Basto, Flávia, Adriana**, que nos últimos anos fizeram parte da minha rotina e convivência tornando-se colegas amigos, companheiros e solidários em todos os momentos.

Agradecimento especial a minha parceira **Carol Mandetta**, que formamos uma dupla dentro e fora da faculdade. Amiga de todas as horas, sua amizade diminuiu a falta da presença da minha família em muitos instantes deste percurso de vida profissional.

As minhas amigas **Renata, Lu Maia, Juliana e Maíra**, pela grande amizade construída e pelos vários momentos de companheirismo, alegria, incentivo e de conversa. Agradeço muito ter conhecido vocês.

A técnica do Laboratório de Microscopia e Processamento de Imagens, **Adriana Almeida**, pela sua prestatividade durante a realização dos experimentos, pelos conhecimentos compartilhados, bem como, pelas lindas imagens obtidas.

Aos técnicos do Laboratório de Anatomia, **Gustavo e Paulinho**, pela imensa boa vontade e zelo na execução do seu trabalho.

As alunas de iniciação científica, **Jéssica e Dani**, pela grande ajuda na excussão deste trabalho.

Às secretárias do Departamento, **Tati e Dulci**, pelo apoio, disposição e toda atenção dada nesse período.

Às funcionárias da Clínica de Pós-Graduação, **Zilda e Sueli**, pela ajuda, alegria e compreensão diárias.

À **TitaniumFix**, pelo financiamento de parte desta pesquisa.

## Lista de Abreviaturas, Siglas e Símbolos

Grupo A: cilindros ósseo de alta densidade  
Grupo B: cilindros ósseo de baixa densidade  
G1: Grupo Experimental 1  
G2: Grupo Experimental 2  
G3: Grupo Experimental 3  
G4: Grupo Experimental 4  
TC: Tomografia Computadorizada  
Micro-CT: Micro Tomografia  
2D: Bidimensional  
3D: Tridimensional  
DOT: Densidade óssea tridimensional  
STB: Separação Trabecular (STB)  
PPF: Porcentagem de poros fechados  
PPA: Porcentagem de poros abertos  
PPT: Porcentagem da porosidade total  
ASTM - *American Society for Testing Materials*  
*Design* - desenho, modelo  
*Pull-out*: arrancar  
*Push-out*: empurrar para fora  
µm: micrômetro  
mm - milímetro  
N - Newton  
N.cm - Newton vezes centímetro  
% - Porcentagem  
® - Marca registrada



## **Sumário**

**Justificativa**

## Justificativa

Os implantes dentários têm sido uma alternativa na reabilitação oral após a introdução da osseointegração<sup>1</sup>. A técnica inicialmente preconizava um período de 3 a 6 meses sem a aplicação de carga mastigatória; com o passar do tempo, os estudos foram mostrando que, sob determinadas condições, seria possível aplicar com sucesso carga imediata ao implante recém-instalado<sup>2-4</sup>. Para haver êxito nesse tipo de tratamento, é necessário levar em consideração uma série de parâmetros relacionados ao paciente e ao procedimento<sup>5</sup>.

A estabilidade primária é um importante parâmetro prognóstico para o sucesso da osseointegração. Para que ocorra, é necessária uma adaptação mecânica imediata entre o osso e o implante após a sua inserção<sup>6</sup>, evitando micromovimentos na interface que possivelmente induziriam à falha clínica<sup>7</sup>. O sucesso desta adaptação, no entanto, depende de vários fatores, como a macro estrutura do implante, a densidade e a dimensão do osso do hospedeiro e a técnica cirúrgica utilizada<sup>8,9</sup>.

Diversos estudos têm se preocupado em aferir a estabilidade primária utilizando ensaios biomecânicos (torque de inserção e força máxima de arrancamento) e correlacionando-os com a densidade óssea da área de instalação dos implantes disponíveis no mercado. Além disso, os fabricantes têm se empenhado em desenvolver *designs* alternativos de implantes com diferentes conformações de roscas e formatos para maior previsibilidade da estabilidade inicial, proporcionando, dessa forma, maior área de contato osso-implante<sup>10-12</sup>.

Por outro lado, a introdução da imagem tridimensional no diagnóstico odontológico oferece um método alternativo e muito mais sensível à análise radiográfica convencional<sup>13</sup>. A Tomografia Computadorizada (CT) tem sido utilizada em diversos estudos por ser um meio não invasivo para prever a estabilidade primária ao estudar sua relação com a densidade óssea<sup>14-17</sup>. A Micro-Tomografia (Micro-CT) é um método ainda mais sensível para analisar e quantificar a estrutura óssea. Diversos estudos vêm sendo realizados com o intuito de avaliar a condensação óssea, o sítio de implantação e período de cicatrização antes da aplicação da carga funcional<sup>16,17-20</sup>.

Desse modo, tem-se que a estabilidade primária dos implantes, vital para a possibilidade do uso de carga imediata, é dependente da interação entre sua macro-estrutura e a característica qualitativa da base óssea em que é instalado. Diversos fabricantes têm lançado linhas de implantes específicas para áreas de baixa qualidade óssea, preconizando melhores resultados em relação a esses parâmetros. Todavia, não existe estudo comparativo desses

implantes controlando fatores de variabilidade óssea (o que só é totalmente possível em um modelo experimental *in vitro*), nem a avaliação por diferentes metodologias disponíveis atualmente, como análise tridimensional de imagens e ensaio de arrancamento. Assim, a realização de um estudo comparativo nestes moldes traria novas informações sobre a estabilidade primária dos implantes dentais.

## Referências Bibliográficas

1. Brånemark P-I, Adell R, Breine U, Hansson BO, Lindstrom J, Ohlsson A. Intraosseous anchorage of dental prostheses. I Experimental studies. *Scand J Plast Reconst Surg* 1969; 2:81-100.
2. Chiapasco M, Gatti C, Rossi E, Haefliger W, Markwalder TH. Implant-retained mandibular overdentures with immediate loading. A retrospective multicenter study on 226 consecutive cases. *Clin Oral Impl Res* 1997; 8: 48–57.
3. Bischof M, Nedir R, Szmukler-Moncler S, Bernard J-P, Samson J. Implant stability measurement of delayed and immediately loaded implants during healing. A clinical RFA study with SLA ITI implants. *Clin Oral Impl Res* 2004; 15: 529–539.
4. Turkyilmaz I. Clinical and radiological results of patients treated with two loading protocols for mandibular overdentures on Brånemark implants. *J Clin Periodontol* 2006; 33: 233–238.
5. Beer A, Gahleitner A, Holm A, Tschabitscher M, Homolka P. Correlation of insertion torques with bone mineral density from dental quantitative CT in the mandible. *Clin Oral Impl Res* 2003;14: 616–620.
6. Meredith N. Assessment of implant stability as a prognostic determinant. *Int J Prosthodont* 1998; 11: 491–501.
7. Szmukler-Moncler S, Piatelli A, Favero JA, Dubruille JH. Considerations preliminary to the application of early and immediate loading protocols in dental implantology . *Clin. Oral Impl Res* 2000; 1:12-25.
8. Ekfeldt A, Christiansson U, Eriksson T, Lindén U, Lundqvist S, Rundcrantz T, Johansson LA, Nilner K, Billström C. A retrospective analysis of factors associated with multiple implant failures in maxillae. *Clin Oral Impl Res* 2001;12: 462–467.

9. Trisi P, Baldoni E, Breardi D. Implant micromotion is related to peak insertion torque and bone density. *Clin Oral Impl Res* 2009; 20:467-471.
10. Inceoglu S, Ferrara L, McLain RF. Pedicle screw fixation strength: pullout versus insertional torque. *Spine J* 2004; 4: 513-518.
11. Abuhussein H, Pagni G, Rebaudi A, Wang H-L. The effect of thread pattern upon implant osseointegration. *Clin Oral Impl Res* 2010; 21:129–136.
12. Koticha T, Fu JH, Chan HL, Wang HL. Influence of Thread Design on Implant Positioning in Immediate Placement. *J Periodontol* 2012 Feb 6. [Epub ahead of print]
13. Bragger U, Pasquali L, Weber H, Kornman KS. Computer-assisted densitometric image analysis (CADIA) for the assessment of alveolar bone density changes in furcations. *J Clin Periodontol* 1989; 16: 46-52.
14. Schwarz MS, Rothman SLG, Rhodes ML, Chafetz N. Computed tomography: part I. Preoperative assessment of the mandible for endosseous implant surgery. *Int J Oral Maxillofac Impl* 1987a; 2:137–141.
15. Schwarz MS, Rothman SLG, Rhodes ML, Chafetz N. Computed tomography: part II. Preoperative assessment of the maxilla for endosseous implant surgery. *Int J Oral Maxillofac Implants* 1987b; 2:143–148.
16. Turkyilmaz I, Utku A, McGlumphy EA. Two alternative surgical techniques for enhancing primary implant stability in the posterior maxilla: A clinical study including bone density, insertion torque, and resonance frequency analysis data. *Clin Impl Dentist Rel Res* 2008; 4: 231-237
17. Turkyilmaz I, Company AM. Sensitivity of resonance frequency analysis method to assess implant stability. *N Y State Dent J* 2011; 77: 44-49.

18. Brunski JB, Puelo DA, Nanci A. Biomaterials and biomechanics of oral and maxillofacial implants: current status and future developments. *Int J Oral Maxillofac Impl* 2000; 15: 15-46.
19. Park Y-S, Yi K-Y, Lee I-S, Jung Y-C. Correlation between microtomography and histomorphometry for assessment of implant osseointegration. *Clin Oral Impl Res* 2005; 16: 156–160.
20. González-García R, Monje F. The reliability of cone-beam computed tomography to assess bone density at dental implant recipient sites: a histomorphometric analysis by micro-CT. *Clin Oral Impl Res* 2012, 1–9.

**Resumo**



## Resumo

Estabilidade primária adequada em densidades ósseas de resistências variadas é um dos fatores importantes para o sucesso da osseointegração. O objetivo deste estudo foi avaliar comparativamente a estabilidade inicial de diferentes tipos de implantes, utilizando cilindros ósseos padronizados de origem suína, de alta e baixa densidades, em modelo *in vitro*, por meio de Análises Tri-dimensionais (microtomografia computadorizada); Torque de Inserção e Ensaio de Arrancamento.

Os cilindros ósseos foram preparados a partir de osso suíno, retirados do côndilo mandibular ou da cabeça do fêmur, e separados em 2 grupos: Grupo A: cilindros removidos da cabeça do fêmur (alta densidade óssea), e Grupo B: cilindros removidos do côndilo mandibular (baixa densidade óssea). Previamente aos procedimentos experimentais os cilindros ósseos foram certificados por meio de análises de imagens 2D e 3D, para garantir a uniformidade intra-grupos e distinção entre-grupos dos espécimes.

Após a certificação, foram feitas microtomografias computadorizadas dos cilindros ósseos, para análise tridimensional de imagens prévia à instalação dos implantes, avaliando os seguintes parâmetros: Densidade Óssea Tridimensional (DOT); Separação Trabecular (STB); Porcentagem de Poros Abertos (PPA); Porcentagem de Poros Fechados (PPF) e Porcentagem de Porosidade Total (PPT). Esses parâmetros foram avaliados em três níveis ósseos (N1 – interno às roscas do implante a ser instalado; N2 – adjacente ao final das roscas até 0,5 mm destas; N – distante 0,5 mm a 1,5 mm do final das roscas). Depois disso, foram selecionados 20 implantes (Titaniumfix<sup>®</sup>) de dois modelos, divididos em 4 grupos, cada um com 05 implantes: Grupo 1 (G1): Implante e-Fix HE instalado em cilindro ósseo de alta densidade; Grupo 2 (G2): Implante e-Fix HE instalado em cilindro ósseo de baixa densidade; Grupo 3 (G3): Implante e-Fix HE Silver instalado em cilindro ósseo de alta densidade; Grupo 4 (G4) : Implante e-Fix HE Silver instalado em cilindro ósseo de baixa densidade. A instalação dos implantes seguiu o protocolo recomendado pelo fabricante, e durante o procedimento foi feita a medida do torque de inserção. Após a instalação dos implantes, todos os cilindros ósseos foram submetidos a nova análise tridimensional com os mesmos parâmetros e níveis ósseos previamente descritos, e ao ensaio de arrancamento.

Os resultados das análises tridimensionais mostraram diferenças estatisticamente significantes intra grupos nas situações pré- e pós-implantes para G3 e G4, em todos os níveis e para todos os parâmetros tomográficos. Observou-se também no Nível 2 diferenças

estatisticamente significantes intra grupos para todos os grupos e todos os parâmetros. No nível 3, foi observado um comprometimento nos valores dos parâmetros DOT e PPA, estatisticamente significativa para G1, G3 e G4, e numericamente pronunciado no G2 (Teste de Friedman,  $p < 0,05$ ).

Os ensaios biomecânicos mostraram que os implantes instalados no G3 (e-Fix HE Silver) tiveram maior torque de inserção e maior resistência ao arrancamento quando comparados ao mesmo tipo de implante instalado no G4 e aos implantes do modelo e-fix HE instalados no G2 (teste de Friedman,  $p < 0,05$ ).

Concluiu-se que a metodologia apresentada gera cilindros ósseos padronizados de alta e baixa densidades, o formato dos implantes e-Fix Silver mostrou melhores resultados nos testes biomecânicos e a densidade óssea radiográfica e tomográfica correlacionou-se à estabilidade primária.

**Palavras Chave:** Macro-estrutura do implante, estabilidade primária do implante, densidade óssea, tomografia computadorizada, torque de inserção, ensaio de arrancamento.

# Introdução

## Introdução

O termo osseointegração, proposto por Brånemark et al., em 1969<sup>1</sup>, foi usado para descrever um contato direto entre osso vivo e um implante em função, sem a interposição de camadas de tecido fibroso. Para isso, os implantes eram manufaturados em forma de parafuso, possuíam paredes paralelas, superfície polida, ápice com tendência paralela e com hexágono externo como conexão. A partir da instalação, teriam que ser mantidos de três a seis meses sem carga mastigatória<sup>2</sup>, pois acreditava-se que os micro-movimentos interfeririam no processo da perda do implante<sup>3</sup>.

A lógica para essa abordagem inicial é que a micromovimentação do implante, causada pelas forças funcionais ao redor da interface osso-implante durante a cicatrização, pode induzir à formação de tecido fibroso em vez de osseointegração, conduzindo à falha clínica<sup>3,4</sup>. Embora tenha sido demonstrado que o excesso de micromovimentos durante a fase de cicatrização poderia interferir na reparação óssea na interface osso-implante<sup>5</sup>, existe um limite tolerado, situado entre 50 µm e 150 µm<sup>6</sup>. Por outro lado, as preocupações do paciente em relação ao tempo de espera para cicatrização do implante têm comumente causado desconforto e ansiedade, sendo um desafio para o cirurgião-dentista<sup>7</sup>.

Visando minimizar o tempo de tratamento, a aplicação de carga imediatamente após a colocação do implante foi testada e mostrou bons resultados<sup>8-13</sup>, sendo atualmente uma possibilidade clínica real, desde que sejam respeitados determinados parâmetros. Um dos mais importantes pré-requisitos para o uso de carga imediata é a obtenção e manutenção de uma boa estabilidade primária quando da instalação do implante<sup>14-19</sup>.

A estabilidade primária é alcançada quando o implante é instalado em um sítio ósseo e ocorre uma adaptação mecânica direta entre o osso e a superfície do implante<sup>20</sup>. Classicamente, o parâmetro clínico relacionado ao micromovimento é a estabilidade primária, que tem sido definida como "uma forte adaptação inicial suficiente entre o osso-implante"<sup>21</sup>. A estabilidade primária adequada de um implante é importante para a cicatrização e boa formação óssea, permitindo assim uma melhor distribuição das tensões da mastigação e das cargas oclusais funcionais<sup>22</sup>. O sucesso desta adaptação, no entanto, depende de vários fatores, incluindo a qualidade e quantidade óssea local, a geometria do implante (comprimento, diâmetro e formato, ou seja, sua macro-estrutura) e a técnica de preparo cirúrgico do leito do implante<sup>16,18,20,22-24</sup>. A interação destes parâmetros determina a estabilidade inicial do implante, sendo a qualidade e a quantidade ósseas, bem como a macro-estrutura dos implantes, os parâmetros mais relevantes<sup>22,25,26</sup>.

Em relação à macro-estrutura dos implantes, um primeiro parâmetro importante é o formato das roscas<sup>27</sup>. As roscas são utilizadas com o intuito de maximizar o contato inicial, melhorar a estabilidade primária, aumentar a área de superfície do implante dentário<sup>27,28</sup> e promover uma dissipação do estresse mais favorável<sup>29,30</sup>. Com isso, os fabricantes têm se empenhado em desenvolver estruturas alternativas de implantes com diferentes conformações de roscas, para uma maior previsibilidade da estabilidade inicial. Alguns desenhos de rosca são criados para compensar problemas encontrados em quantidade e qualidade óssea pobres, proporcionando um melhor contato osso-implante, enquanto outros têm a finalidade de proporcionar uma inserção mais rápida<sup>27,31</sup>. Por isso, as características das roscas devem ser avaliadas na escolha do tipo de implante a ser utilizado em cada situação clínica. Estudos avaliando a influência do desenho das roscas observaram que o formato de roscas quadradas possuem certas qualidades benéficas para uma maior condensação óssea e que a incorporação de mais roscas por área de superfície do implante pode torná-lo mais estável, especialmente no momento da instalação<sup>27,32</sup>.

O formato do implante é outro parâmetro macroscópico importante para a estabilidade inicial. Dentro desse contexto, foram desenvolvidos implantes cônicos, inicialmente concebidos especialmente para instalação de implantes imediatos após a extração do dente, os quais têm sido também utilizados para melhorar a estética e facilitar a colocação do implante em espaços reduzidos entre dentes naturais adjacentes<sup>22,33</sup>. A teoria por trás do uso de implantes cônicos é a de proporcionar um grau de compressão das trabéculas em um sítio de osso pobre em qualidade<sup>22,34</sup> e uma melhor distribuição das forças no osso circundante, criando assim uma compactação mais uniforme do osso nas paredes adjacentes em comparação aos implantes de paredes paralelas. Desse modo, quando inserido, o implante cônico cria uma compressão lateral no osso<sup>22</sup>, promovendo uma maior estabilidade primária nos implantes e diminuindo a micromovimentação, fatores que são fundamentais para a possibilidade de utilização da carga imediata.

Em relação à qualidade óssea do sítio receptor, Lekholm e Zarb<sup>35</sup> classificaram em quatro diferentes tipos as densidades ósseas encontradas nas arcadas dentárias. O osso tipo I é formado por um osso compacto homogêneo; o osso tipo II apresenta uma espessa camada de osso cortical que envolve a parte central do osso trabecular denso; o osso tipo III apresenta uma camada espessa de osso cortical envolvendo osso trabecular e o osso tipo IV apresenta uma fina camada de osso cortical envolvendo um osso trabecular de pouca densidade<sup>35-37</sup>. A instalação de implantes em ossos tipo I ao tipo III apresenta bons resultados clínicos, enquanto os implantes instalados no osso tipo IV apresentam menores taxas de sucesso

devido principalmente à falta da estabilidade primária, levando ao insucesso do processo de osseointegração<sup>37,38</sup>. O osso tipo IV é normalmente encontrado em zonas posteriores de mandíbula e maxila, e é neste tipo ósseo que se encontra a maior dificuldade em se conseguir uma fixação inicial rígida, pelo fato de ser muito poroso<sup>36</sup>.

Os métodos de análises de imagens, utilizados no diagnóstico, plano de tratamento e prognóstico são indispensáveis para visualizar estruturas anatômicas e detalhes da arquitetura óssea. A introdução da imagem digital no diagnóstico odontológico ofereceu um método mais sensível em relação à análise radiográfica convencional. Esta tecnologia dispõe de recursos como controle de brilho e contraste, inversão de imagem, determinação de distâncias e densidade radiográfica que podem ser úteis na avaliação de características ósseas. As imagens digitais permitem a análise de 256 tons de cinza, e uma quantificação numérica que correlacione estes tons de cinza com a densidade radiográfica. Mais recentemente, a tomografia computadorizada tem sido de grande valia na avaliação tridimensional das estruturas ósseas, complementando a avaliação bidimensional obtida pelas imagens radiográficas<sup>36,37</sup>.

Schwarz et al. (1987<sup>a,b</sup>)<sup>39,40</sup> introduziram o conceito do uso de tomografia computadorizada (TC) para avaliação quantitativa pré-operatória de pacientes que requerem tratamento de implante dentário, e desde então o uso da TC na implantodontia tem aumentado. A Micro-tomografia computadorizada (Micro-CT) tornou-se o "padrão-ouro" para avaliação da morfologia e micro estrutura óssea, usando dados de projecções de raios-X em vários ângulos para reconstruir uma representação em 3D do modelo que caracteriza a distribuição da densidade do material, permitindo assim o estudo de estruturas de alguns micrômetros, tais como trabéculas ósseas<sup>41,42</sup>. Estudos recentes utilizando a Micro-CT tem avaliado o comprimento, diâmetro, formato, superfície e material do implante, a condensação óssea, o tempo de implantação, o sítio de implantação, a aplicação ou não de carga funcional sobre os implantes analisados e o período de cicatrização antes da aplicação da carga funcional<sup>42-45</sup>.

Vários estudos clínicos têm demonstrado uma maior taxa de sobrevivência para os implantes dentários instalados na mandíbula<sup>46-48</sup> e uma menor taxa para aqueles instalados na maxila<sup>49,50</sup>. Essa discrepância deve-se principalmente às condições de osso em torno dos implantes, o qual tem uma melhor qualidade na mandíbula<sup>51</sup>. Adicionalmente, a literatura relata uma forte correlação entre a densidade óssea, o torque de inserção e os valores de estabilidade do implante quando da sua instalação<sup>24,52,53</sup>.

A estabilidade do implante pode ser medida por métodos de ensaio clínicos não-invasivos (ou seja, métodos de escutas, como o Torque de Inserção, o Periotest, a Análise de Frequência de Ressonância - Osstell), e invasivos (ou seja, testes de Pull Out ou Ensaio de Arrancamento, Push Out, Torque de Remoção)<sup>54</sup>. A maioria dos sistemas de implantes atualmente disponíveis no mercado atuais sugere que um mínimo de 35 N.cm de torque de inserção é recomendável para o uso de carga imediata, mas os valores podem variar de sistema para sistema e também entre situações clínicas diferentes; de todo modo, em geral quanto maior for o torque de inserção, maior é a densidade do osso no qual o implante está sendo inserido<sup>55</sup>. Estudos têm demonstrado uma clara correlação entre o torque de inserção do implante e densidade óssea, que pode ser determinada utilizando micro-radiografia<sup>56,57</sup> ou com a ajuda da tomografia computadorizada<sup>58,59</sup>. Por esta razão, a aferição do torque inserção para quantificar a estabilidade primária in vivo tem sido amplamente estabelecida na rotina clínica<sup>55,60</sup>.

Além dos métodos clínicos utilizados para aferir a estabilidade primária, existem ensaios mecânicos também relacionados com o *design* de implantes, como o Ensaio de Arrancamento, método este consagrado na ortopedia médica<sup>61-63</sup>. Há relação entre a resistência de implantes ao arrancamento e a sua geometria: implantes cônicos apresentaram maior resistência ao arrancamento e ao torque de inserção que os implantes cilíndricos, e esta resistência é proporcional à superfície de rosca em contato com o tecido ósseo<sup>61</sup>. Outros estudos têm observado a correlação entre torque de inserção (TI) e força de arrancamento (FA) axial para determinar se é possível prever a retenção de parafuso no tecido ósseo<sup>28,64-66</sup>, e segundo alguns autores, há uma correlação direta entre TI e FA axial<sup>61,64-66</sup>.

Levando em conta que a qualidade óssea afeta a estabilidade primária do implante, diversos fabricantes têm lançado linhas de implantes específicas para áreas de baixa qualidade óssea, preconizando melhores resultados em relação a esses parâmetros. Entretanto, não existe estudo comparativo entre esses implantes controlando fatores de variabilidade óssea, bem como utilizando avaliação por diferentes metodologias atuais, tais como análise tridimensional e ensaio de arrancamento. Desse modo, seria interessante a realização de um trabalho para avaliar comparativamente a estabilidade primária desses implantes.

## **Materiais e Métodos**

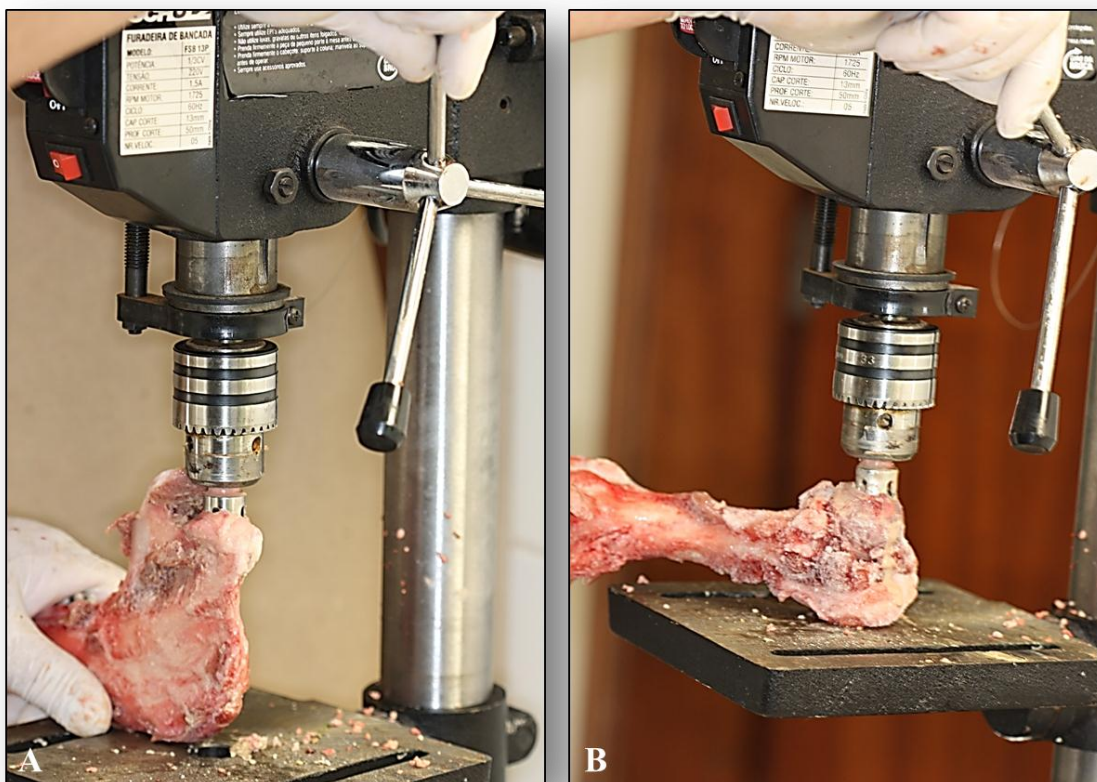


## Materiais e Métodos

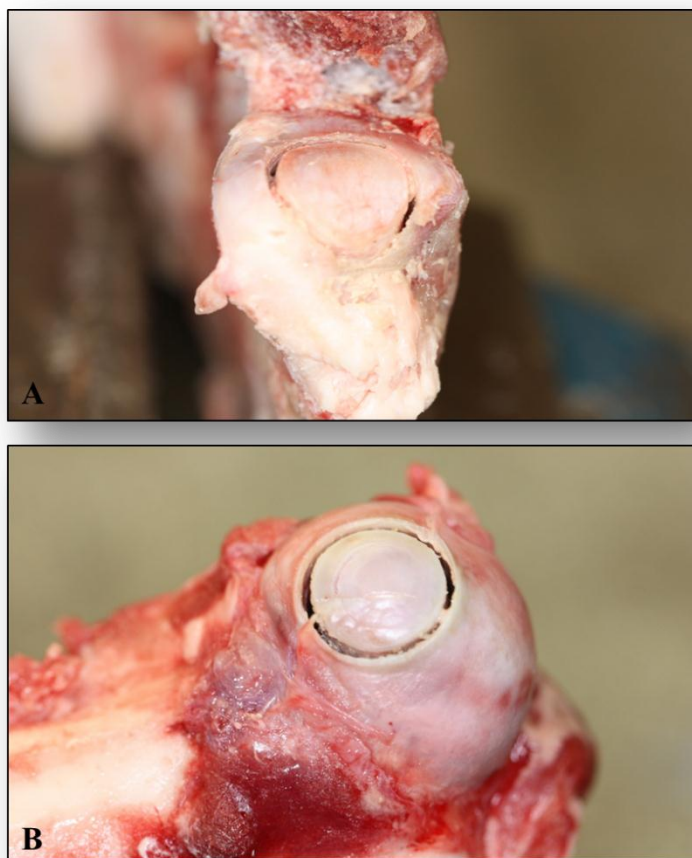
### Preparo dos Cilindros Ósseos

Para a realização deste estudo foi utilizado osso suíno fresco, adquirido de açougues e frigoríficos de Ribeirão Preto e região. As regiões em que foram colhidos os cilindros ósseos para a confecção dos espécimes são o côndilo mandibular (osso de baixa densidade) e a cabeça do fêmur (osso de alta densidade).

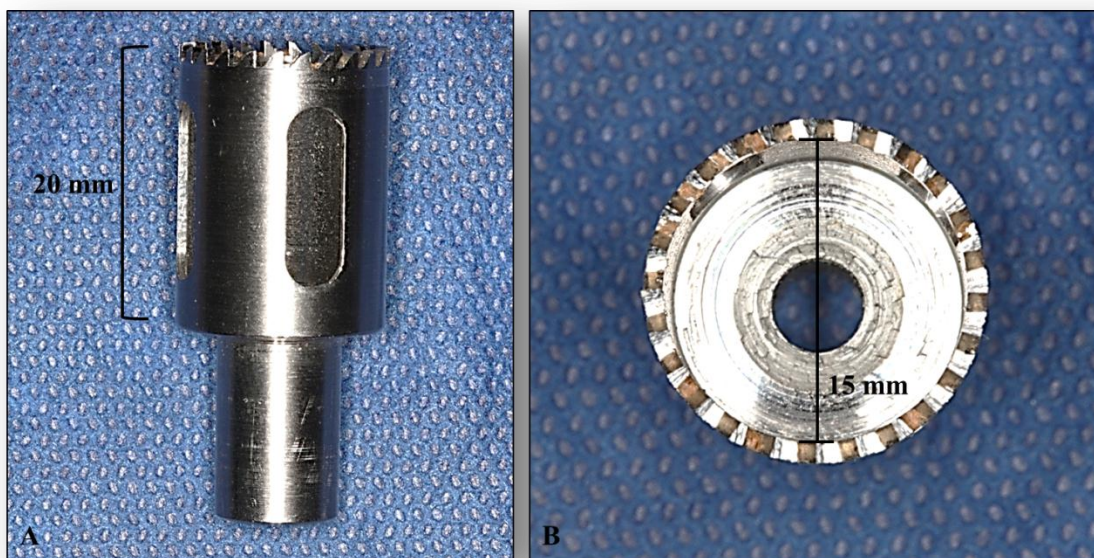
Com auxílio de uma broca trefina de 15 mm de diâmetro por 20 mm de comprimento, especialmente confeccionada, foi realizada a osteotomia, com a preparação de cilindros ósseos com 18 mm de comprimento e 15 mm de diâmetro, em um total de 80 peças, sendo 40 de baixa densidade óssea e 40 de alta densidade óssea (Figuras 1 a 5).



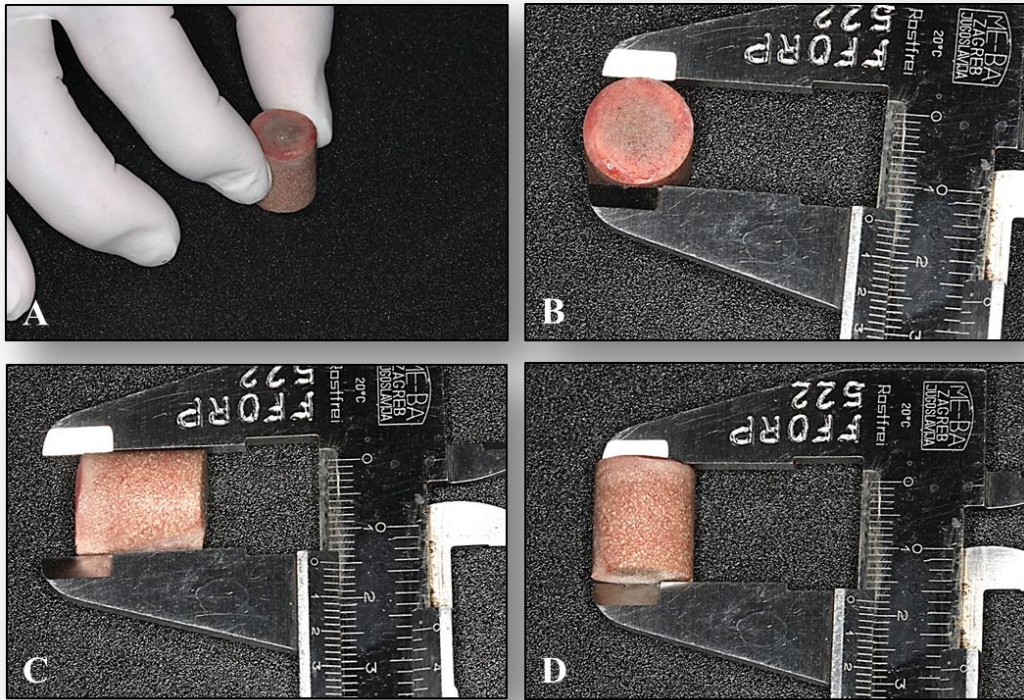
**Figura 1:** **A)** Remoção de cilindro de baixa densidade óssea do ramo mandibular suíno; **B)** Trefina em ação na cabeça do fêmur suíno para remoção de cilindro de alta densidade óssea.



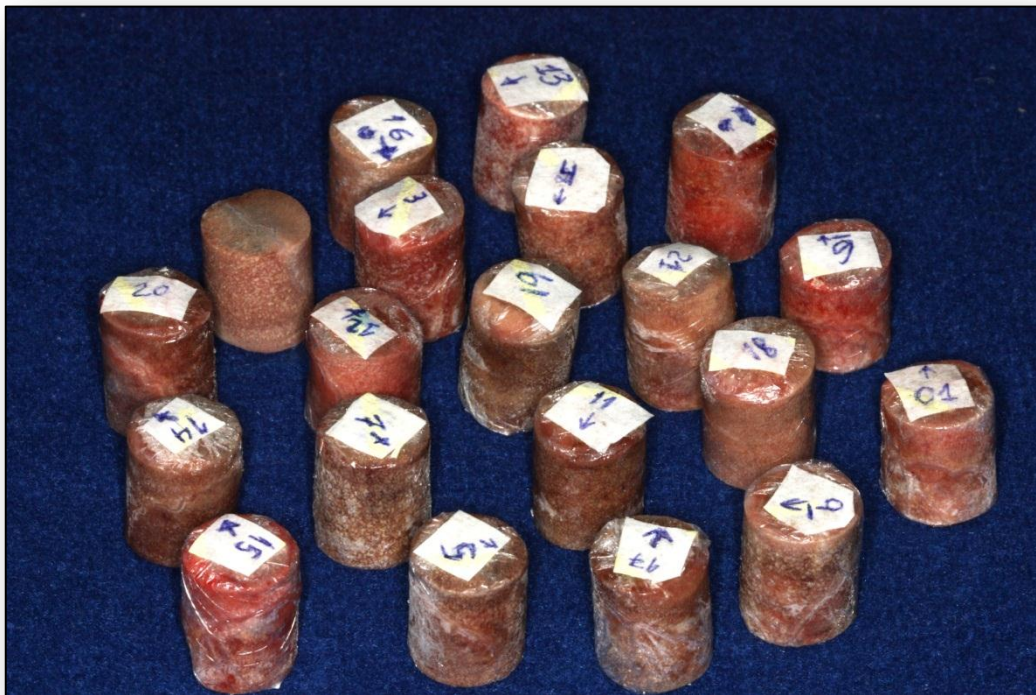**Figura 2:** A) Cilindro de baixa densidade óssea delimitado na mandíbula suína; B) Cilindro de alta densidade óssea delimitado no fêmur suíno.



**Figura 3 (A e B):** Broca trefina de 20 mm de comprimento por 15 mm de diâmetro.



**Figura 4 (A, B, C e D):** Verificação com paquímetro das dimensões do cilindro ósseo (18 mm de comprimento e 15 mm de diâmetro).



**Figura 5:** Cilindros ósseos preparados e identificados.

Os cilindros ósseos preparados foram então envolvidos com gaze embebida com solução isotônica de cloreto de sódio e hermeticamente embalados em sacos plásticos para evitar secagem. As amostras foram mantidas congeladas, sendo armazenadas a -20°C até o momento dos experimentos.

### **Seleção dos Implantes**

Foram utilizados 20 implantes para a execução deste estudo, de dois diferentes modelos, sendo 10 de cada: e-Fix HE<sup>1</sup> e e-Fix HE Silver<sup>2</sup> (ambos na medida de 3,75 mm de diâmetro por 10 mm de comprimento). Estes implantes, segundo o fabricante, têm um desenho com as seguintes características: rosca auto-perfurante com dupla entrada e ápice cônico arredondado com quatro câmaras de corte. Ainda segundo o fabricante, este “design” proporciona uma maior facilidade e rapidez de inserção durante o ato cirúrgico, além de melhorar a estabilidade primária. Além disso, os implantes e-Fix HE Silver, possuem roscas externas mais espaçadas, buscando aumentar a superfície de contato e a capacidade de compactação óssea, proporcionando uma maior estabilidade primária, principalmente em osso de baixa qualidade (Figura 6), sendo o uso neste tipo de osso sua principal indicação clínica, de acordo com o manual da empresa que o manufatura.



**Figura 6:** A) Implante e-Fix HE (3,75x10 mm); B) Implante e-Fix HE Silver (3,75x10 mm).

### **Certificação dos Cilindros Ósseos**

---

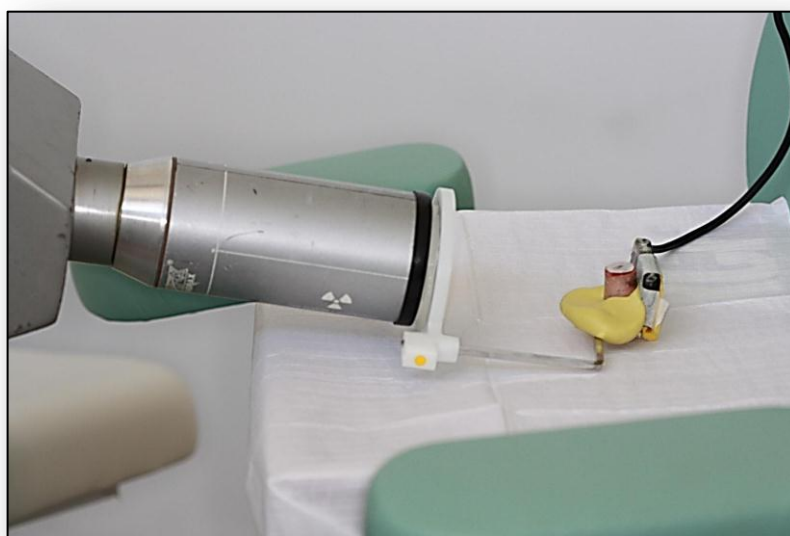<sup>1</sup> TitaniumFix, Cid Vista Verde, São José dos Campos, SP, BRA

<sup>2</sup> TitaniumFix, Cid Vista Verde, São José dos Campos, SP, BRA

## Certificação dos Cilindros Ósseos - Avaliação Bidimensional (Análise 2D)

Os cilindros ósseos foram separados em 2 grupos: Grupo A: cilindros removidos da cabeça do fêmur (com trabéculas ósseas compactas – alta densidade óssea), e Grupo B: cilindros removidos do côndilo mandibular (com trabéculas ósseas mais espaçadas – baixa densidade óssea). Para a etapa de certificação dos cilindros, com a finalidade de avaliar a uniformidade intra-grupos e as diferenças inter-grupos, foi inicialmente determinada a densidade radiográfica bidimensional.

As radiografias foram realizadas com a técnica do paralelismo, empregando uma unidade de raios-X e um sensor digital<sup>3</sup> e armazenadas no formato *tagged image file format* (TIFF). Para padronização geométrica, foi utilizado um posicionador radiográfico<sup>4</sup> conectado a um registro de impressão feito com material de moldagem<sup>5</sup> (Figura 7).



**Figura 7:** Cilindro ósseo montado em dispositivo individualizado para padronização geométrica da tomada radiográfica digital.

As imagens obtidas tiveram os níveis de cinza calibrados entre si. As medidas foram realizadas com o auxílio de programa de computador específico<sup>6</sup>. Para calcular a densidade radiográfica, regiões de interesse padronizadas (16 pixels<sup>2</sup>) foram definidas para cada área. As áreas medidas foram selecionadas de modo que três quadrados medindo 0,16 cm<sup>2</sup> (0,4cm X


<sup>3</sup> RVG Trophy, Eastman Kodak Company, Rochester, NY, EUA

<sup>4</sup> XCP, Rinn Corporation, Elgin, IL, USA

<sup>5</sup> Optosil® Comfort Putty, Heraeus Kulzer South America Ltda., SP, Brasil

<sup>6</sup> Image Tool for Windows, Version 3.00, UTHSCSA, San Antonio, TX, EUA

0,4cm) cada, estivessem situados em três regiões centrais selecionadas, sendo estas: (1) porção coronal, (2) porção média, (3) porção apical do cilindro ósseo. Entre cada quadrado, houve uma distância de 0,2 cm (Figura 8, A e B).



**Figura:** **A)** Radiografia digital obtida; **B)** Regiões de interesse padronizadas (16 pixels<sup>2</sup>) para cálculo da densidade óssea radiográfica (certificação 2D) do cilindro ósseo, em três regiões centrais selecionadas: (1) porção coronal, (2) porção média, (3) porção apical.

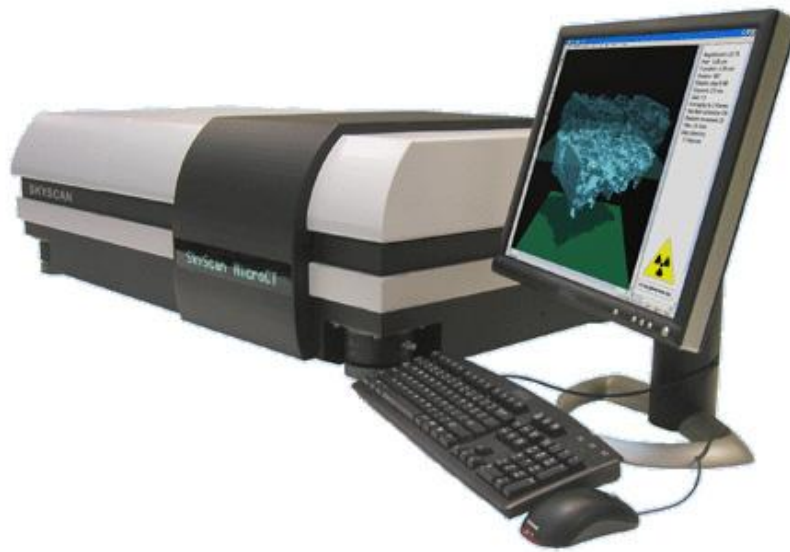Nessas regiões pré-determinadas foram medidas as densidades ósseas radiográficas, pelo nível médio de tons de cinza (o qual varia de 0 a 255). A média dos três quadrados foi considerada a medida da densidade óssea do cilindro. A partir dos valores obtidos, foram agrupados os cilindros de osso com densidades semelhantes. Foram considerados cilindros ósseos de Baixa Densidade (Grupo B) aqueles com valores de densidade radiográfica iguais ou menores que 80, e de Alta Densidade (Grupo A) aqueles com valores de densidade radiográfica maior ou igual a 110. A partir dessas medidas, os cilindros que tiveram valores fora desses parâmetros foram excluídos, até que ao final houvesse 20 cilindros ósseos (10 de Baixa Densidade e 10 de Alta Densidade) com a padronização das densidades de cada grupo.

### **Certificação dos Cilindros Ósseos - Avaliação Tridimensional (Análise 3D)**

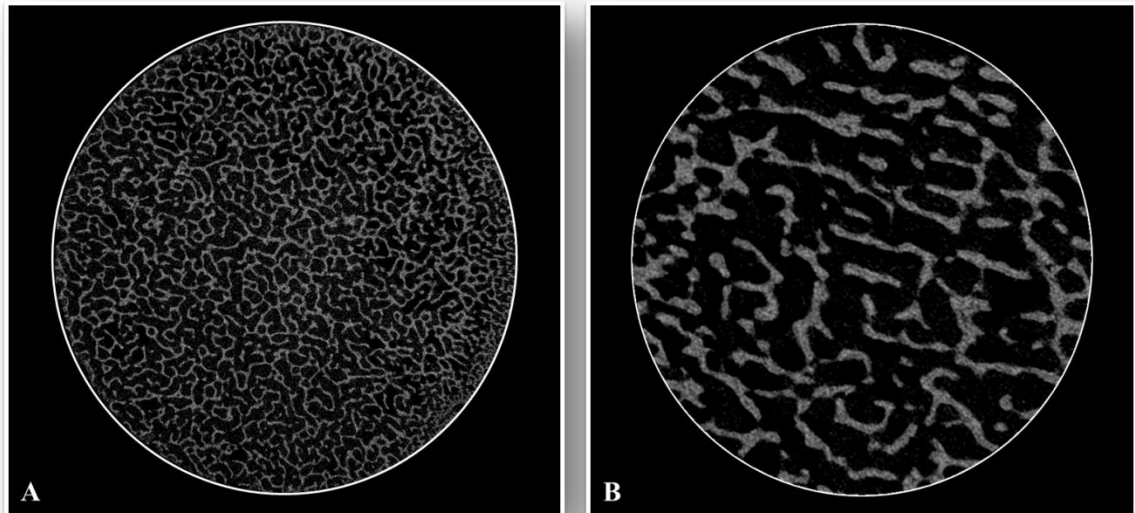
Para a avaliação de diversos parâmetros ósseos tomográficos foram realizadas análises tri-dimensionais, por meio de tomografias computadorizadas de cada cilindro ósseo, utilizando o Micro-tomógrafo SkyScan 1172-160<sup>7</sup> (Figura 9), com a realização de cortes tomográficos seriados (Figura 10).

---

<sup>7</sup> SKYSCAN, Kontich, Bélgica



**Figura 9:** Micro tomógrafo de bancada (SkyScan 1172).



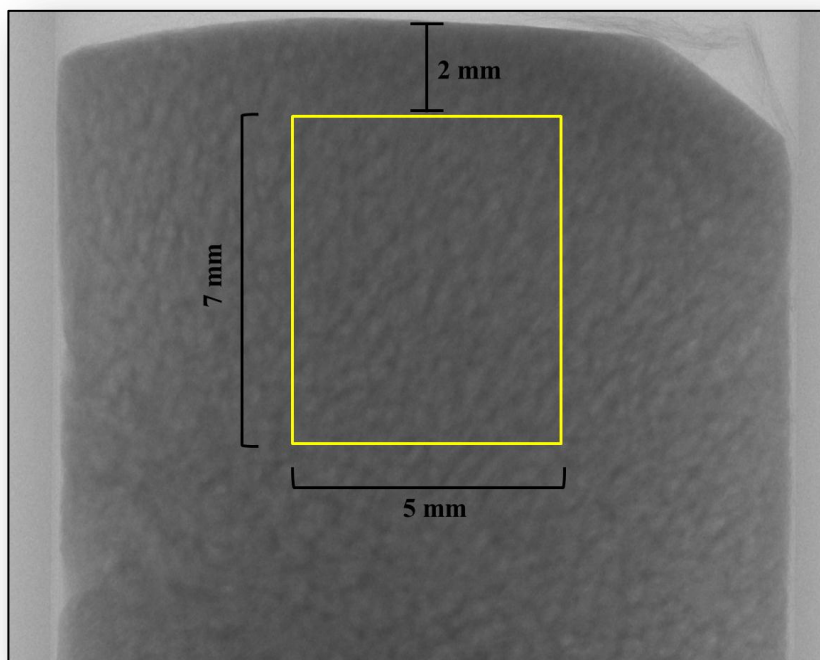
**Figura 10:** A) Corte tomográfico transversal de cilindro ósseo do Grupo A – alta densidade; B) Corte tomográfico transversal de cilindro ósseo do Grupo B – baixa densidade.

A partir do histograma de níveis de cinza (0 a 255), as imagens foram tornadas binárias, para homogeneização entre elas. Para a reconstrução micro-tomográfica, foram obtidas imagens (“slices”, ou cortes tomográficos) de exibições tomográficas transversais por

meio de 360° de rotação, usando um filtro de alumínio-cobre. Todas as imagens reconstruídas tiveram 2000 x 1336 pixels, com um tamanho do pixel de 10 µm.

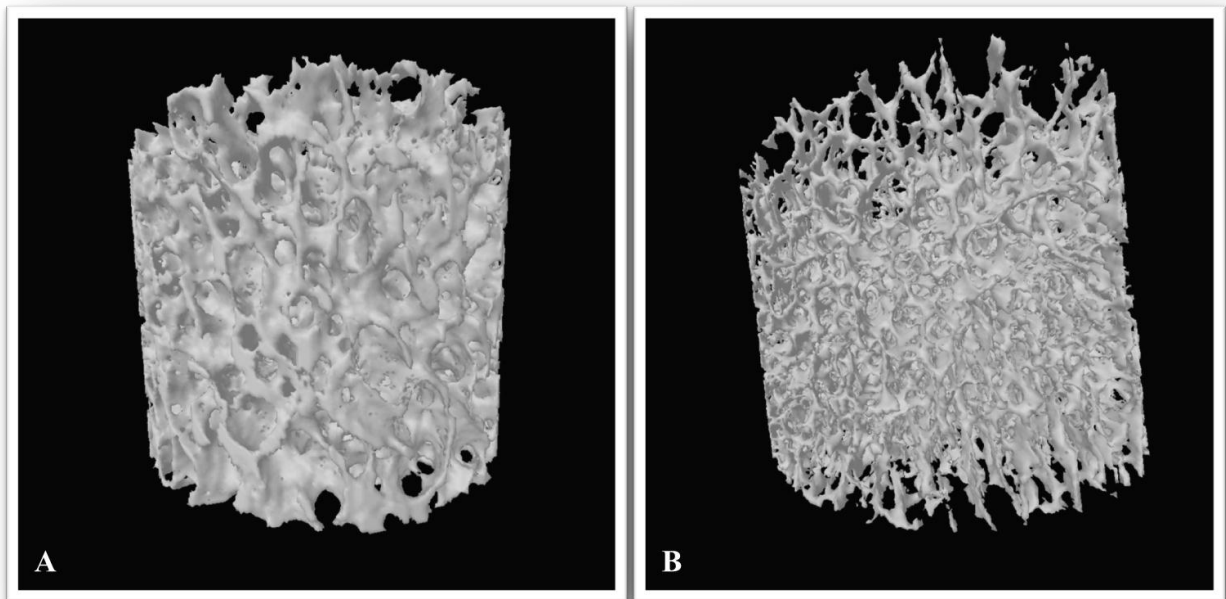
Após a reconstrução da imagem, com o auxílio do software do tomógrafo, foi definido, a partir do centro do cilindro ósseo, um cilindro tomográfico medindo 7 mm de diâmetro por 5 mm de altura, iniciando 2 mm abaixo do topo do cilindro ósseo (Figura 10), no qual foram feitos cortes tomográficos seriados que permitiram posteriormente a reconstrução em terceira dimensão dos cilindros (Figura 11) e o cálculo da Densidade óssea tridimensional (DOT - razão entre o volume de trabéculas ósseas e o volume total tomográfico).

Os dados obtidos foram agrupados e tabulados para a realização inicialmente de estatística descritiva (cálculos de médias, medianas e desvios-padrão). Foi avaliada a eventual diferença entre os cilindros dos grupos A e B, tanto em 2D como em 3D, bem como se houve correlação entre os resultados obtidos pelas análises 2D e 3D.



**Figura 10:** Área pré-estabelecida para realizar as análises em 3D (7 mm de diâmetro por 5 mm de altura, iniciando 2 mm abaixo do topo do cilindro ósseo).





**Figura 11:** A) Reconstrução tridimensional de cilindro tomográfico do Grupo A – alta densidade; B) Reconstrução tridimensional de cilindro tomográfico do Grupo B – baixa densidade.

## Procedimentos Experimentais

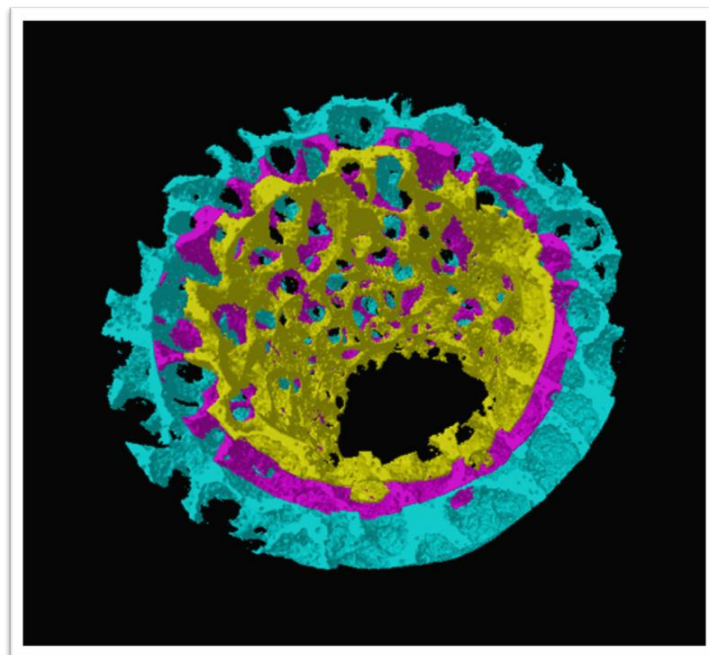
### Avaliação tomográfica pré-inserção dos implantes

Antes da inserção dos implantes nos cilindros ósseos, foram realizadas novas análises morfométricas. Após ser definida a área central do cilindro ósseo a ser avaliada (Figura 10), foram determinados nas imagens tomográficas reconstruídas três níveis de avaliação:

- **Nível 1 pré-implante:** Avaliação morfométrica da primeira área (de 0 a 0,6 mm). Foi criado no centro do cilindro tomográfico previamente definido um novo cilindro de 3,15mm de diâmetro, correspondente ao volume corpo do implante a ser inserido, descontadas as roscas. Tomograficamente foi removida toda a estrutura óssea desse cilindro correspondente ao implante, e a partir dele foi definido um círculo distando 0,6 mm, correspondente à área óssea que ficará, após a inserção do implante, interna às roscas. Após este procedimento, foram feitas as avaliações tomográficas previamente citadas neste anel ósseo de 0 a 0,6 mm (Figura 12);
- **Nível 2 pré-implante:** Foi criado no centro do cilindro tomográfico previamente definido um novo cilindro de 3,75mm de diâmetro, correspondente ao volume corpo do implante a ser inserido, com as roscas. Tomograficamente foi removida toda a estrutura óssea desse cilindro correspondente ao implante, e a partir dele foi definido um círculo distando 0,5

mm, correspondente à área óssea que ficará, após a inserção do implante, imediatamente contígua ao final das roscas do implante e distante até 0,5 mm destas. Após este procedimento, foram feitas as avaliações tomográficas previamente citadas neste anel ósseo de 0 a 0,5 mm do final das roscas (Figura 12);

- **Nível 3 pré-implante:** Foi criado no centro do cilindro tomográfico previamente definido um novo cilindro de 4,25mm de diâmetro, correspondente ao volume corpo do implante a ser inserido com as roscas, mais o Nível 2 pré-implante. Tomograficamente foi removida toda a estrutura óssea desse cilindro correspondente ao implante, e a partir dele foi definido um círculo distando 1,0 mm, correspondente à área óssea que ficará, após a inserção do implante, distante de 0,5 mm a 1,5 mm do final das roscas. Após este procedimento, foram feitas as avaliações tomográficas previamente citadas neste anel ósseo de 0,5 a 1,5 mm do final das roscas (Figura 12).



**Figura 12:** Imagem tomográfica dos níveis pré-implante. Em amarelo, Nível 1 pré-implante; em roxo, Nível 2 pré-implante; em azul: Nível 3 pré-implante.

Em todos os níveis de avaliação, foram analisados os seguintes parâmetros tomográficos:

- Densidade óssea tridimensional (DOT - razão entre o volume de trabéculas ósseas e o volume total tomográfico);
- Separação Trabecular (STB) – separação máxima entre as trabéculas no volume avaliado;

- Porcentagem de poros fechados (PPF);
- Porcentagem de poros abertos (PPA);
- Porcentagem da porosidade total (PPT, em relação ao volume do cilindro tomográfico).

### **Inserção dos Implantes**


Foi especialmente confeccionado um dispositivo para promover uma melhor adaptação e imobilização na peça durante o procedimento de inserção dos implantes (Figura 12).

As perfurações seguiram o protocolo recomendado pelo fabricante dos implantes (Titaniumfix), compreendendo, resumidamente, a utilização de um contra-ângulo redutor 20:1 com iluminação LED dupla <sup>8</sup> acoplado a um motor para implantes<sup>9</sup>, utilizado a 800 rotações por minuto. A fresagem progressiva foi realizada seguindo a sequência de brocas recomendada para osso de baixa densidade, terminando em um preparo ósseo em dimensões adequadas para a instalação dos implantes de 3,75 mm de diâmetro por 10 mm de comprimento, sempre sob abundante irrigação com soro fisiológico durante todo o procedimento. (Figura 13).


---

<sup>8</sup> Gnatus® Bienair, Ribeirão Preto, SP

<sup>9</sup> Chiroprol, Gnatus® Bienair, Ribeirão Preto, SP



**Figura 12:** Dispositivo especialmente confeccionado para melhor adaptação e imobilização na peça durante o procedimento de inserção dos implantes.



**Figura 13 :** **A)** Início da perfuração, utilizando a broca lança ; **B)** broca helicoidal de 2.0 mm de diâmetro; **C)** broca helicoidal de 2.5 mm de diâmetro; **D)** broca helicoidal de 3.0 mm de diâmetro; **E)** broca *counter sink*, utilizada até a marcação; **F, G e H)** implante e-Fix Silver de 3.75 x 10 mm sendo instalado; **I)** implante em posição, vista oclusal.

Os implantes foram inseridos nos cilindros ósseos da seguinte maneira, determinando os quatro grupos experimentais do estudo:

- Grupo Experimental 1(G1): Implante e-Fix HE instalado em cilindro ósseo de alta densidade – n=5;
- Grupo Experimental 2 (G2): Implante e-Fix HE instalado em cilindro ósseo de baixa densidade – n=5;
- Grupo Experimental 3 (G3): Implante e-Fix HE Silver instalado em cilindro ósseo de alta densidade – n=5;
- Grupo Experimental 4 (G4) : Implante e-Fix HE Silver instalado em cilindro ósseo de baixa densidade – n=5.

### **Análise do Torque de Inserção dos Implantes**

A inserção dos implantes nos cilindros ósseos foi realizada com a catraca manual do sistema utilizado, a qual possui controle de torque. A inserção foi iniciada sempre com o torque de 10 N.cm; à medida que este torque era atingido, era feito o aumento gradativo na catraca, em múltiplos de 5 N.cm, até se conseguir a completa inserção do implante. A rotação da catraca era interrompida no momento que o implante estivesse totalmente inserido e posicionado ao nível ósseo, e o último valor registrado na catraca foi considerado o valor do torque de inserção de cada implante.

### **Avaliação tomográfica pós-inserção dos implantes**

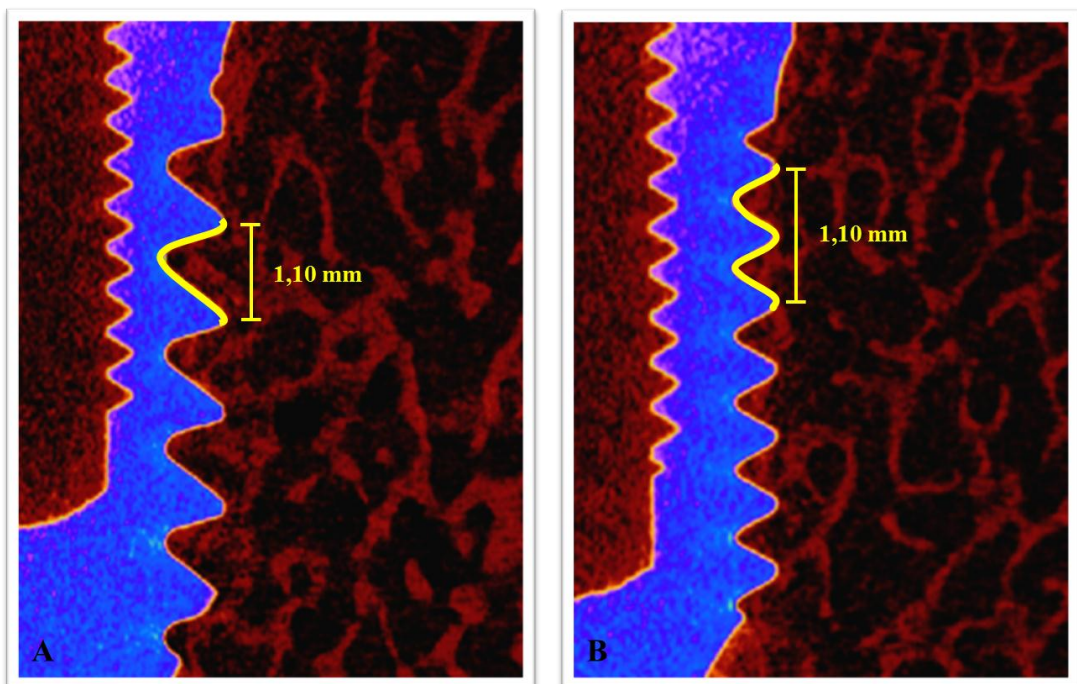
Após a instalação dos implantes, foram realizadas novamente tomadas e reconstruções micro-tomográficas (em 360° de rotação) dos cilindros. Todas as imagens reconstruídas também tiveram 2000 x 1336 pixels, com um tamanho do pixel de 10 µm.

Utilizando o software de análise (CTan *Analyser*) para quantificar microestruturas, foi determinada a região de interesse (ROI) das seções transversais para análise morfométrica em 2D, e após determinação da região foi observado o volume de interesse (VOI) para a análise morfométrica em 3D.

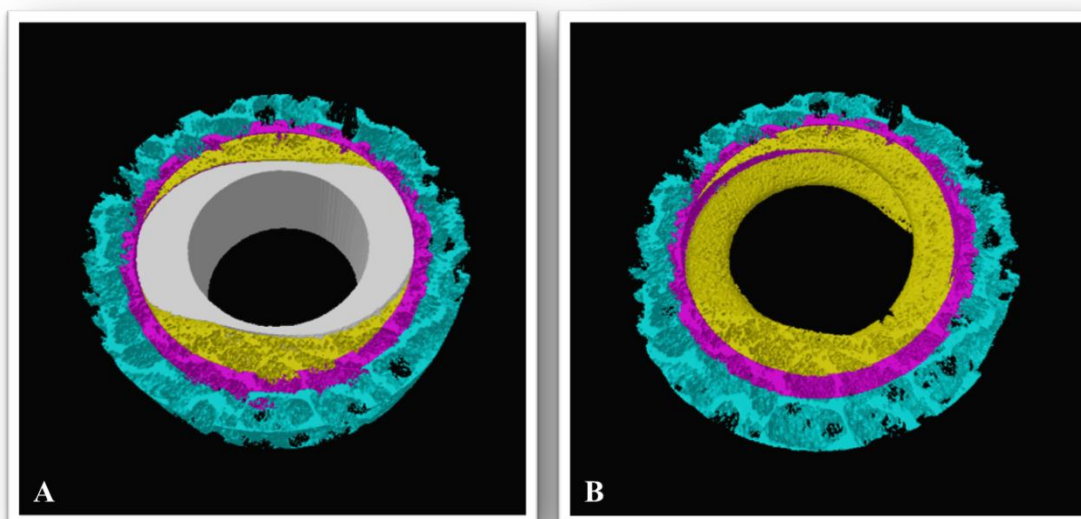
A partir dessa determinação, foram definidos os níveis de avaliação pós-implante:

- **Nível 1 pós-implante:** Foi definida para avaliação uma distância ocluso-apical de 1,10 mm a partir do pico da primeira espira de cada implante. Foram então feitas as medidas tomográficas no volume ósseo triangular determinado pelo pico da primeira espira até o pico da segunda espira (nos implantes e-Fix HE Silver) e do pico da primeira espira até o pico da terceira espira (nos implantes e-Fix HE) – volume ósseo interno às roscas do implante (Figuras 14 a 16);
- **Nível 2 pós-implante:** Na mesma distância definida para o Nível 1 pós-implante (1,10 mm ocluso-apical a partir do pico da primeira espira do implante), foi definido um cilindro de 3,75mm de diâmetro a partir do centro do implante, correspondente ao volume corpo do implante inserido, com as roscas. Tomograficamente foi removida toda a estrutura desse cilindro correspondente ao implante, e a partir dele foi definido um círculo distando 0,5 mm, correspondente à área óssea imediatamente contígua ao final das roscas do implante e distante até 0,5 mm destas. Após este procedimento, foram feitas as avaliações tomográficas previamente citadas neste anel ósseo de 0 a 0,5 mm do final das roscas (Figuras 14 e 15);

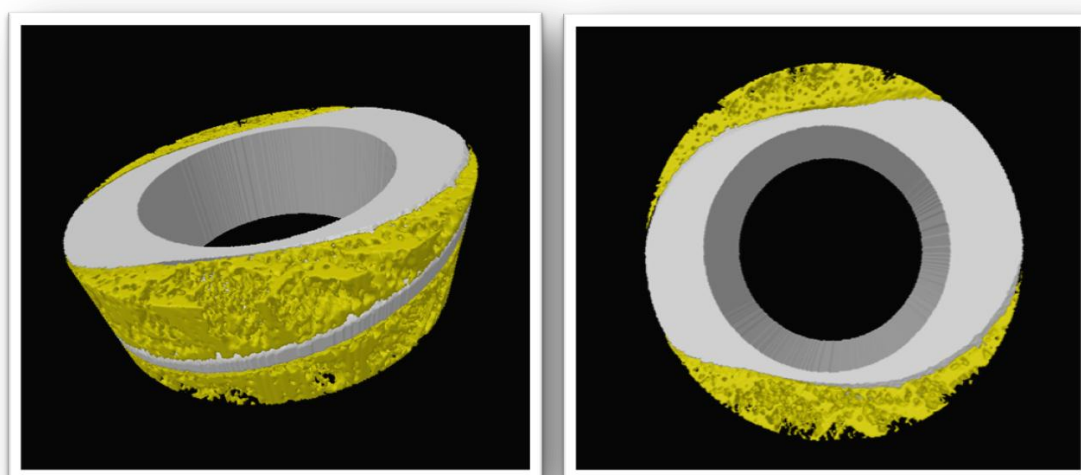
- **Nível 3 pós-implante:** Na mesma distância definida para o Nível 1 pós-implante, a partir do centro do implante foi definido um cilindro de 4,25mm de diâmetro, correspondente ao volume corpo do implante inserido com as roscas mais o Nível 2 pós-implante. Tomograficamente foi removida toda a estrutura desse cilindro e a partir dele foi definido um círculo distando 1,0 mm, correspondente à área óssea distante de 0,5 mm a 1,5 mm do final das roscas. Após este procedimento, foram feitas as avaliações tomográficas previamente citadas neste anel ósseo de 0,5 a 1,5 mm do final das roscas (Figuras 14 e 15).



**Figura 14:** Distância ocluso-apical de 1,10 mm a partir do pico da primeira espira de cada implante. A) Pico da primeira espira até o pico da segunda espira (implante e-Fix HE Silver); B) Pico da primeira espira até o pico da terceira espira (implantes e-Fix HE).



**Figura 15:** (A e B) Imagem tomográfica dos níveis pós-implante. Em amarelo, Nível 1 pós-implante; em roxo, Nível 2 pós-implante e em azul, Nível 3 pós-implante. **A)** Imagem com o implante (em cinza); **B)** Imagem sem o implante. Obs: mesmo espécime da avaliação pré-implante ilustrada na Figura 12.



**Figura 16:** Imagem tomográfica ilustrativa da compactação óssea entre as roscas no Nível 1.

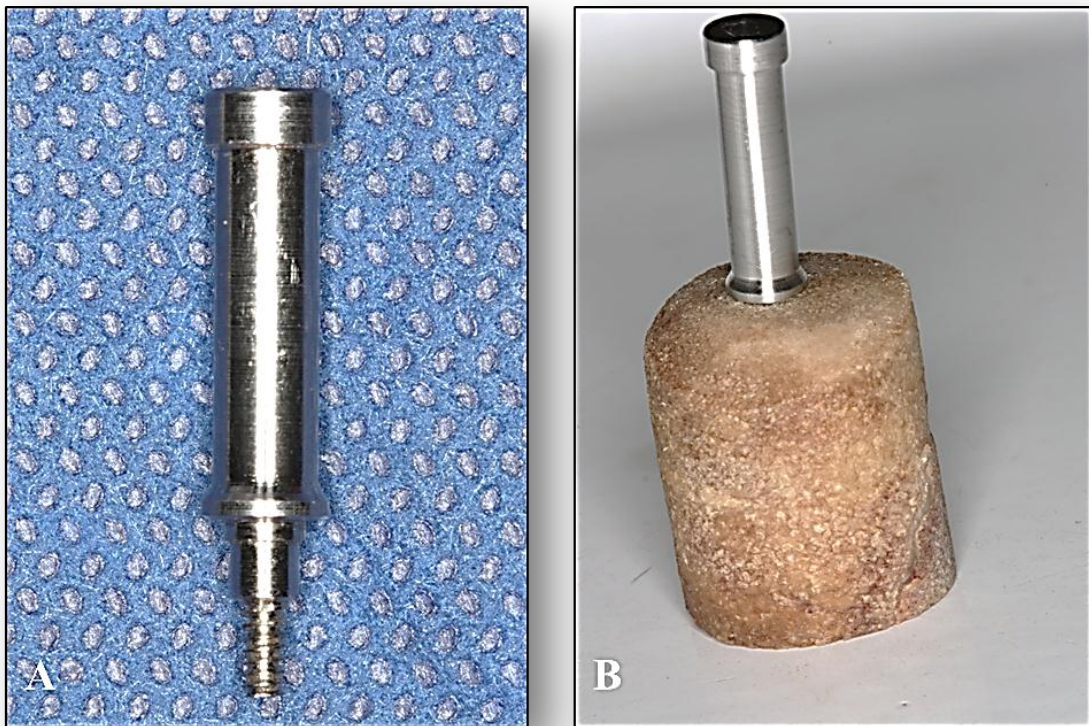
### **Análise da Resistência ao Arrancamento**

Após as avaliações tridimensionais dos cilindros ósseos, foi realizado o ensaio biomecânico de Arrancamento, avaliando a força máxima de resistência em cada grupo experimental.



Este ensaio complementar foi utilizado para avaliar a resistência na interface osso-implante, ou seja, avaliar o grau de estabilidade primária, por meio de uma tração após a sua inserção. O procedimento foi realizado no Laboratório de Bioengenharia da Faculdade de Medicina de Ribeirão Preto, seguindo a norma ASTM F543.


Para tal, foram utilizados os 20 implantes inseridos individualmente nos cilindros ósseos de alta e baixa densidades ósseas. Para a verificação da força máxima de arrancamento, foram confeccionados dispositivos com roscas semelhantes às encontradas no parafuso de cobertura dos implantes (Figura 17). Este dispositivo foi então individualmente parafusado ao implante, até a obtenção de travamento firme a este, com o cuidado de não forçar a interface osso-implante.




**Figura 17:** A) Dispositivo para ensaio de arrancamento; B) Dispositivo para ensaio de arrancamento parafusado ao implante.

O cilindro ósseo com o implante inserido foi posicionado na parte inferior de uma base fixa de aço com um orifício no centro. O dispositivo desenvolvido foi parafusado ao implante e em seguida conectado à base móvel da máquina através de um pino, o qual foi unido a uma

peça que serve para a adaptação na célula de carga (200 Kg) da Máquina Universal de Ensaio<sup>10</sup> (Figuras 18 e 19).



**Figura 18:** A) Máquina Universal de Ensaio EMIC®; B) Acessórios para conexão do implante a máquina de ensaios.

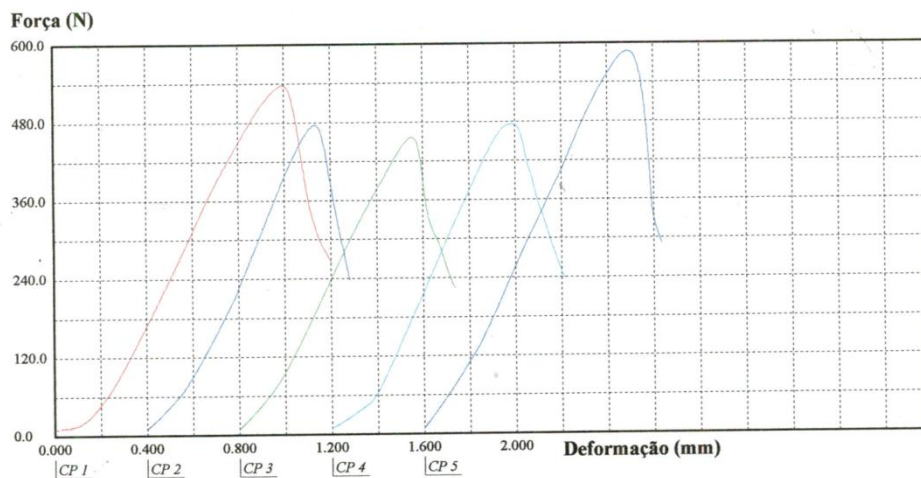


**Figura 19:** A) Cilindro ósseo com o implante inserido posicionado na base fixa de aço com um orifício no centro; B) Adaptação na célula de carga.

<sup>10</sup> EMIC®, modelo DL-1000N

Cada implante foi submetido ao ensaio de por meio de força axial de tração com velocidade constante de 2mm/min, sendo registrada em Newtons (N). Em todos os ensaios foi utilizada uma pré-carga de 10N com tempo de acomodação de 30 segundos.

A análise dos resultados foi realizada utilizando o programa de computador *Tesc 1.13*, por meio da curva força x deslocamento obtida durante a realização do teste (Gráfico 1). Foi avaliada a propriedade mecânica de força máxima de arrancamento, definida como o maior valor da curva da carga *versus* deformação.



**Gráfico 1:** Ilustração do gráfico de Força (N) x Deformação (mm) no ensaio de arrancamento dos implantes inseridos no cilindro ósseo.

### **Análise estatística**

Todas as variáveis foram testadas em relação à normalidade dos dados; de acordo com o resultado, foram escolhidos testes paramétricos ou não paramétricos.

O teste de Friedman foi utilizado para comparação intra e entre grupos para as médias de torque de inserção, teste de arrancamento e análise intra grupos para as variáveis das análises tridimensionais. O teste de Kruskal Wallis foi utilizado nas comparações entre grupos para as variáveis das análises tridimensionais. Para a análise 2D da certificação dos cilindros ósseos foi utilizado o teste de Mann-Whitney. Para a avaliação da correlação entre as análises 2D e 3D de certificação dos cilindros foi utilizado o Teste de Correlação de Spearman. Para todas as análises, considerou-se um nível de significância de 5%.

## **Resultados**

## Resultados

### Certificação dos Cilindros Ósseos

Os resultados da análise 2D dos cilindros ósseos estão expressos na Tabela 1. O Grupo A apresentou média e desvio-padrão (D.P.) de valores de níveis de cinza de  $113 \pm 2,58$ ; para o Grupo B, os valores foram de  $72,7 \pm 11,46$ . Os dados foram considerados normais, e o teste t de Student mostrou que a diferença entre os grupos foi estatisticamente significativa ( $p < 0,0001$ ) (Tabela 1).

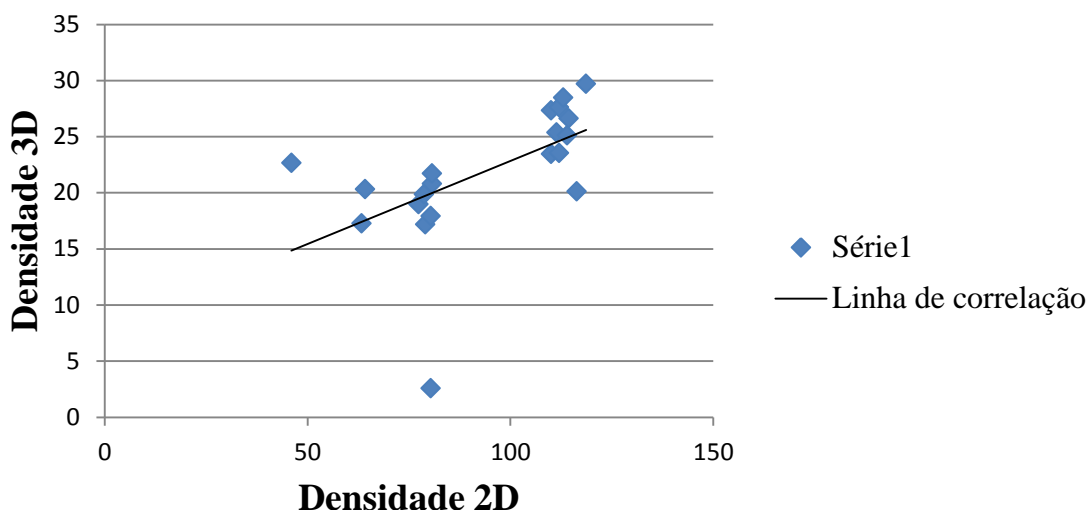
Tabela 1 - Valores de densidade radiográfica (avaliação 2D) dos cilindros ósseos dos Grupos A (Alta Densidade) e B (Baixa Densidade).

Espécime	Grupo A	Grupo B	p
1	111	80	-
2	114	80	-
3	110	79	-
4	113	80	-
5	118	80	-
6	110	78	-
7	112	77	-
8	114	64	-
9	112	46	-
10	116	63	-
<b>Média ± D.P.</b>	<b><math>113 \pm 2,58</math></b>	<b><math>72,7 \pm 11,46</math></b>	<b><math>&lt; 0,0001^*</math></b>

\* Diferença estatisticamente significativa entre os grupos A e B: dados normais, teste t de Student

A densidade óssea tridimensional (DOT), obtida pelo micro tomógrafo, mostrou média  $\pm$  D.P. de  $25,73 \pm 2,83$  para o Grupo A, e de  $17,92 \pm 5,70$  para o Grupo B. Os dados também foram considerados normais, e o teste t de Student mostrou que a diferença entre os grupos foi estatisticamente significativa ( $p=0,0002$ ).

A análise de correlação entre as análises 2D (Densidade Óssea) e 3D (DOT) (teste de Correlação de Spearman), mostrou um coeficiente de 73% ( $p < 0,0003$ ), evidenciando uma alta correlação entre os dois tipos de avaliação dos cilindros ósseos (Gráfico 2).



**Gráfico 2:** Gráfico ilustrativo da correlação entre as análises 2D e 3D das densidades ósseas dos cilindros ósseos.

## Análise Tridimensional

### Densidade Óssea Tridimensional (DOT)

Na avaliação do parâmetro de Densidade Óssea Tridimensional (DOT) intra-grupos no Nível 1 (N1) Pré- e Pós-implantes, foram observadas diferenças estatisticamente significantes no G3 (N1 pré-implante:  $8,01 \pm 0,45$  %; N1 pós-implante:  $10,75 \pm 0,75$  %) e no G4 (N1 pré-implante:  $5,00 \pm 2,63$  %; N1 pós-implante:  $7,07 \pm 2,21$  %). Ao avaliar o Nível 2 (N2), todos os grupos apresentaram diferenças estatisticamente significantes (G1 N2 pré-implante:  $5,21 \pm 0,61$  %, G1 N2 pós-implante:  $6,79 \pm 0,64$  % ; G2 N2 pré-implante:  $4,14 \pm 0,59$  %, G2 N2 pós-implante:  $6,57 \pm 1,07$  % ; G3 N2 pré-implante:  $6,04 \pm 0,42$  %, G3 N2 pós-implante:  $7,20 \pm 0,97$  % e G4 N2 pré-implante:  $3,90 \pm 2,06$  % , G4 N2 pós-implante:  $4,92 \pm 1,80$  %). No Nível 3 (N3) Pré- e Pós-implante intra-grupos, houve diferença estatística no G1 (N3 pré-implante:  $8,34 \pm 1,00$  %; N3 pós-implante:  $6,97 \pm 0,57$  %), no G3 (N3 pré-implante:  $9,46 \pm 0,54$  %; N3 pós-implante:  $8,21 \pm 0,97$  %) e no G4 (N3 pré-implante:  $6,05 \pm 2,89$  %; N3 pós-implante:  $4,93 \pm 2,26$  %) (para todas as análises, teste de Friedman,  $p < 0,05$ ) (Tabela 2).

Nos resultados entre os grupos experimentais (G1, G2, G3 e G4), observou-se diferença entre G2 e G3 nos Níveis 1 pré-implante (G2 Nível 1 pré-implante:  $5,47 \pm 0,62$ %;

G3 Nível 1 pré-implante:  $8,01 \pm 0,45\%$ ), e 3 pré-implante (G2 Nível 3 pré-implante:  $6,53 \pm 0,87\%$ ; G3 Nível 3 pré-implante:  $9,46 \pm 0,54\%$ ). No Nível 1 pós-implante, também foi observada diferença estatística entre G2 e G3 (G2 Nível 1 pós-implante:  $6,06 \pm 0,65\%$ ; G3 Nível 1 pós-implante:  $10,75 \pm 0,75\%$ ) (teste de Kruskal Wallis,  $p < 0,05$ ) (Tabela 2).

#### Separação Trabecular (STB)

A análise intra-grupos do parâmetro Separação Trabecular (STB) mostrou, para os níveis 1, 2 e 3, reduções estatisticamente significantes dos valores pré-implantes para os valores pós-implantes, em todos os grupos experimentais (teste de Friedman,  $p < 0,05$ ). A avaliação entre grupos não mostrou diferenças significantes para nenhuma das comparações efetuadas (teste de Kruskal Wallis,  $p > 0,05$ ). Os resultados estão detalhados na Tabela 3.

#### Porcentagem de Poros Fechados (PPF)

Com relação aos resultados do parâmetro de Porcentagem de Poros Fechados (PPF), numericamente houve, para todos os grupos, uma tendência de aumento do número de poros fechados da situação Pré-implante para a situação Pós-Implante. A análise intra-grupos Pré- e Pós-implantes mostrou diferenças estatisticamente significantes no N1 para o G1 (N1 pré-implante:  $0,24 \pm 0,08 \%$ ; N1 pós-implante:  $1,69 \pm 0,69 \%$ ), bem como para o G3 (N1 pré-implante:  $0,38 \pm 0,09 \%$ ; N1 pós-implante:  $1,31 \pm 0,41 \%$ ); no Nível 2 (pré e pós implante), houve diferenças estatísticas significantes para todos os grupos; e no Nível 3, houve diferença estatisticamente significativa no G2 (N3 pré-implante:  $0,27 \pm 0,09 \%$ , N3 pós-implante:  $0,33 \pm 0,11 \%$ ), no G3 (N3 pré-implante:  $0,41 \pm 0,10 \%$ , N3 pós-implante:  $0,55 \pm 0,18 \%$ ) e no G4 (N3 pré-implante:  $0,23 \pm 0,10 \%$ , N3 pós-implante:  $0,42 \pm 0,30 \%$ ) (teste de Friedman para todas as análises,  $p < 0,05$ ) A avaliação entre grupos não mostrou diferenças significantes para nenhuma das comparações efetuadas (teste de Kruskal Wallis,  $p > 0,05$ ). Os resultados estão detalhados na Tabela 4.

#### Porcentagem de Poros Abertos (PPA)

Na avaliação do parâmetro de Porcentagem de Poros Abertos (PPA), a análise intra-grupos Pré- e Pós-implantes mostrou uma tendência de diminuição numérica dos valores para os níveis 1 e 2, e aumento numérico para o nível 3. No N1 houve diferença estatisticamente significativa para o G2 (N1 pré-implante:  $94,52 \pm 92,29 \%$ ; N1 pós-implante:  $93,89 \pm 0,66 \%$ ), G3 (N1 pré-implante:  $91,96 \pm 0,46 \%$ ; N1 pós-implante:  $89,11 \pm 0,76 \%$ ) e G4 (N1 pré-implante:  $94,98 \pm 2,63 \%$ ; N1 pós-implante:  $92,87 \pm 2,24 \%$ ); no N2 houve diferenças significantes para todos os grupos, e no N3 as diferenças estatisticamente significantes foram observadas para G1 (N3 pré-implante:  $91,63 \pm 1,01 \%$ ; N3 pós-implante:  $93,00 \pm 0,58 \%$ ) e

G3 (N3 pré-implante:  $90,50 \pm 0,55$  %; N3 pós-implante:  $91,74 \pm 0,99$  %) (para todas as análises Teste de Friedman,  $p < 0,05$ ) (Tabela 5).

Nos resultados entre os grupos experimentais, foi observada diferença estatisticamente significativa entre G2 e G3 nos Níveis 1 (G2 Nível 1 pré-implante:  $94,52 \pm 0,62$  %; G3 Nível 1 pré-implante:  $91,96 \pm 0,46$  %), 2 (G2 Nível 2 pré-implante:  $95,85 \pm 0,59$  %; G3 Nível 2 pré-implante:  $93,94 \pm 0,43$  %) e 3 (G3 Nível 3 pré-implante:  $93,35 \pm 0,87$  %; G3 Nível 3 pré-implante:  $90,50 \pm 0,55$  %) pré-implante, bem como entre os mesmos grupos no Nível 1 pós-implante (G2 Nível 1 pós-implante:  $89,11 \pm 0,76$  %; G3 Nível 1 pós-implante:  $93,89 \pm 0,66$  %). (teste de Kruskal Wallis,  $p < 0,05$ ) (Tabela 5).

#### Porcentagem de Porosidade Total (PPT)

A avaliação da Porcentagem de Porosidade Total (PPT) mostrou uma tendência de diminuição numérica dos valores Pré- e Pós-implantes para todos os níveis ósseos avaliados. No Nível 1 houve diferenças estatisticamente significantes para o G3 (N1 pré-implante:  $91,99 \pm 0,45$  %; N1 pós-implante:  $89,25 \pm 0,75$  %) e para o G4 (N1 pré-implante:  $95,00 \pm 2,63$  %; N1 pós-implante:  $92,92 \pm 2,21$  %). No N2 houve diferenças significantes para todos os grupos. No Nível 3 G1 (N3 pré-implante:  $94,78 \pm 0,61$  %, N3 pós-implante:  $93,03 \pm 0,57$  %), G3 (N3 pré-implante:  $93,96 \pm 0,42$  %, N3 pós-implante:  $91,78 \pm 0,97$  %) e G4 (N3 pré-implante:  $96,10 \pm 2,06$  %, N3 pós-implante:  $95,07 \pm 2,26$  %) apresentaram diferenças estatisticamente significantes (teste de Friedman para todas as análises,  $p < 0,05$ ) (Tabela 6).

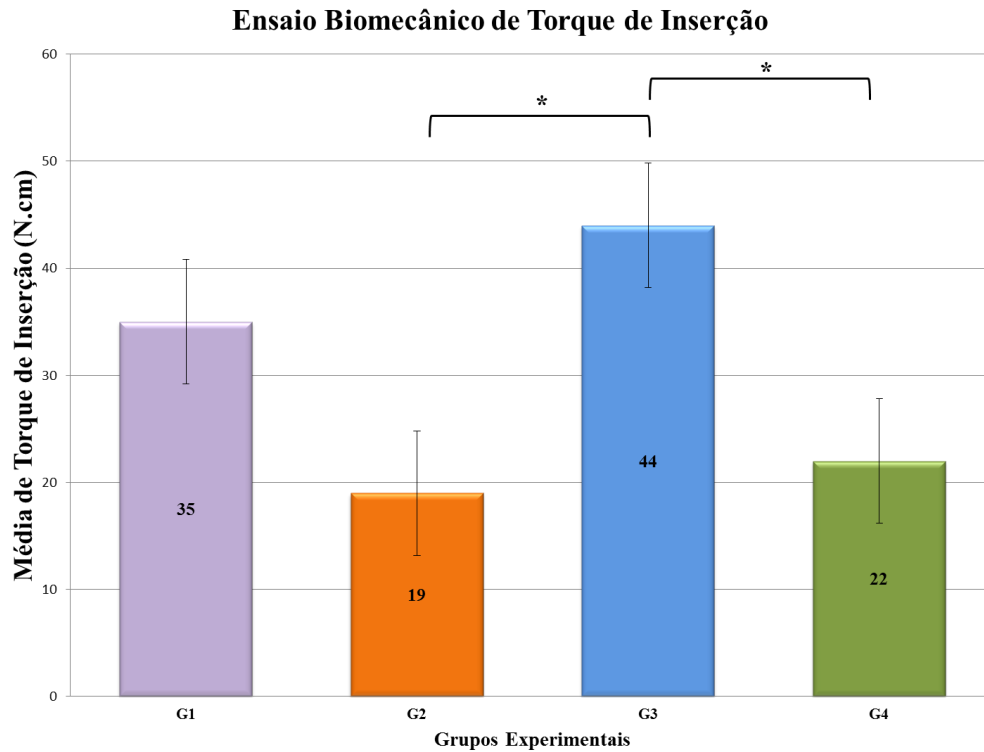
Na análise entre os grupos experimentais, foi observada diferença estatisticamente significativa entre G2 e G3 no Nível 1 pré-implante (G2 Nível 1 pré-implante:  $92,53 \pm 0,62$  %; G3 Nível 1 pré-implante:  $91,99 \pm 0,45$  %), bem como no Nível 3 pré-implante (G2 Nível 3 pré-implante:  $95,86 \pm 0,59$  %; G3 Nível 3 pré-implante:  $93,96 \pm 0,42$  %). No Nível 1 pós-implante, também houve diferença significativa entre G2 e G3 (G2 Nível 1 pós-implante:  $93,94 \pm 0,65$  %; G3 Nível 1 pós-implante:  $89,25 \pm 0,75$  %) (teste de Kruskal Wallis,  $p < 0,05$ ) (Tabela 6).

## **Ensaio Biomecânicos**

Os valores médios  $\pm$  desvio-padrão de torque de inserção para o Grupo 1 (G1 – implantes e-fix HE em osso de alta densidade) foram  $35 \pm 3,54$  N.cm; para o Grupo 2 (G2 – implantes e-fix HE em osso de baixa densidade),  $19 \pm 5,48$  N.cm; no Grupo 3 (G3 – implantes e-fix Silver em osso de alta densidade), foram  $44 \pm 2,24$  N.cm; e no Grupo 4 (G4 – implantes e-fix Silver em osso de baixa densidade), de  $22 \pm 8,37$  N.cm (Gráfico 3). Houve

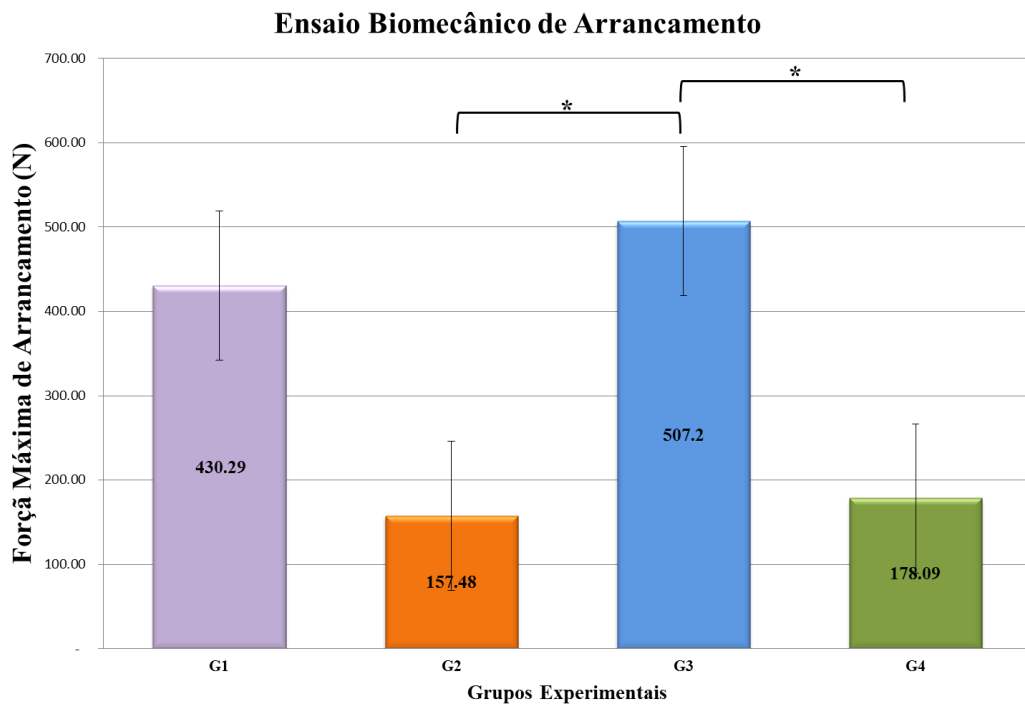


diferença estatisticamente significativa entre G3 e G2, bem como entre G3 e G4 (para ambas as análises, teste de Friedman,  $p < 0,05$ ).



**Gráfico 3:** Média  $\pm$  Desvio Padrão do Ensaio de Torque à Inserção nos implantes dos Grupos 1, 2, 3 e 4. O sinal \* denota diferença estatisticamente significativa entre os grupos (Teste de Friedman,  $p < 0,05$ ).

No ensaio de arrancamento, os valores médios  $\pm$  desvio-padrão observados na força máxima de arrancamento dos implantes no Grupo 1 foram de  $430,29 \pm 29,81$  Newtons; no Grupo 2, de  $157,48 \pm 11,78$  Newtons; no Grupo 3,  $507,20 \pm 54,11$  Newtons; e no Grupo 4, foram de  $178,09 \pm 93,98$  Newtons (Gráfico 4). À semelhança do torque de inserção, também foram observadas diferenças estatisticamente significantes entre G2 e G3, e entre G3 e G4 (teste de Friedman,  $p < 0,05$ ).



**Gráfico 4:** Média  $\pm$  Desvio Padrão do Ensaio de Torque à Inserção nos implantes dos Grupos 1, 2, 3 e 4. O sinal \* denota diferença estatisticamente significativa entre os grupos (Teste de Friedman,  $p < 0,05$ ).

**Discussão**

## Discussão

A estabilidade primária de um implante dental é um dos fatores essenciais para a possibilidade de uso de carga imediata, bem como pode contribuir significativamente para o sucesso do processo de osseointegração<sup>18,67</sup>. É dependente basicamente da interação entre a macro-estrutura do implante e a qualidade da base óssea em que ele é instalado<sup>22</sup>. Diversos fabricantes têm desenvolvido formatos de implantes procurando maximizar a estabilidade inicial, preconizando seu uso em condições ósseas adversas, como por exemplo em situações clínicas como a tuberosidade maxilar, usualmente constituída por osso do tipo IV na classificação de Lekholm e Zarb<sup>35</sup>.

Embora diversos formatos e tipos de implantes tenham mostrado resultados clínicos favoráveis em osso de baixa densidade, dentro do nosso conhecimento não existem estudos comparativos controlando os fatores de variabilidade óssea. Desse modo, o presente trabalho propôs-se a desenvolver um sistema de bases ósseas padronizadas de alta e baixa densidades de origem porcina e nele testar, como um estudo piloto, dois formatos de implantes: um com roscas convencionais (e-fix HE) e outro (e-fix HE Silver) desenvolvido, segundo o fabricante, para melhor travamento (e conseqüente estabilidade primária) em situações de qualidade óssea deficiente.

Inicialmente foi realizada a certificação dos cilindros ósseos obtidos da cabeça do fêmur e ramo da mandíbula suínos. Após vários testes em diversas áreas ósseas, os resultados mostraram que estas duas regiões forneceriam consistentemente cilindros de alta e baixa densidades, respectivamente. A análise radiográfica 2D mostrou que as linhas de corte adotadas para a seleção dos cilindros ósseos (densidade radiográfica menor ou igual a 80 para o grupo baixa densidade e maior ou igual a 110 para o grupo de alta densidade) geraram grupos homogêneos entre si (com valores de desvio-padrão bastante baixos – Grupo A: 2,58; Grupo B: 11,46) e significativamente diferentes entre eles (Grupo A: 113; Grupo B: 72,7;  $p < 0,0001$ ). Quando avaliados tridimensionalmente, por meio de Micro-CT, estas características foram mantidas (densidade óssea 3D de  $25,73 \pm 2,83$  para o Grupo A e de  $17,92 \pm 5,70$  para o Grupo B;  $p = 0,0002$ ). Além disso, houve correlação positiva entre as análises 2D e 3D (Coeficiente de Spearman de 73% ;  $p < 0,0003$ ). Desse modo, o método de certificação 2D dos cilindros com as linhas de corte pré-determinadas provou gerar espécimes uniformes intra-grupos e diferentes entre grupos quando testados tridimensionalmente. Isto é importante para a seleção de amostras em estudos futuros, pois o método 2D é prático, rápido e de baixo custo, ao passo que se todo cilindro tivesse que ser certificado tridimensionalmente

antes da atribuição a um dos grupos, isso geraria um grande custo extra em função do elevado valor da hora de uso do Micro-CT, bem como do tempo para a avaliação (em torno de 50 minutos por cilindro). Levando-se em conta que cerca de 50% dos cilindros inicialmente avaliados (20 de 40 cilindros) não foram aproveitados por situarem-se fora das margens estabelecidas para os grupos, pode-se estabelecer que a certificação 2D diminuiu pela metade o custo e tempo do uso do Micro-CT. Este resultado concorda com estudo de 2009, que avaliou a microestrutura óssea em 2D e 3D e observou que não houve diferença nas medidas bi e tri-dimensionais, ressaltando um enorme potencial da microtomografia tridimensional por raio-X nas investigações sobre a influência dos parâmetros microestruturais do osso trabecular na qualidade óssea<sup>68</sup>.

A partir da definição de dois grupos de bases ósseas bem padronizadas, foram instalados os dois tipos de implantes nas diferentes densidades ósseas. Ambos os implantes apresentam um formato cônico, mas o e-Fix HE Silver, possui roscas externas mais espaçadas, buscando aumentar a superfície de contato e a capacidade de compactação óssea. O formato cônico dos implantes foi originalmente destinado a aumentar o contato osso-implante, proporcionando uma maior compactação do osso esponjoso e com isso aumentar o torque de inserção e a resistência ao arrancamento<sup>61,69</sup>.

As roscas dos implantes também têm um papel importante na estabilidade biomecânica inicial, pelo aumento da área de superfície e por dissipar estresse de cargas oclusais<sup>30,70</sup>. A área de superfície pode ser modificada por três parâmetros geométricos das roscas: distância entre as roscas (passo de rosca), forma e profundidade das roscas.

Para avaliar a influência do desenho biomecânico de implantes inseridos em tecido ósseo de diferentes densidades, métodos como torque de inserção e teste de arrancamento são os mais utilizados nas áreas de cirurgia ortopédica e bocomaxilofacial<sup>28,61,63,70-72</sup>. O torque de inserção é o resultado da resistência de rotação entre o tecido ósseo e as roscas do implante durante a sua inserção, servindo como avaliação da estabilidade primária<sup>56,57</sup>.

Com relação à análise de torque de inserção realizada no presente estudo, foi observado que, embora o implante e-Fix HE Silver tenha mostrado resultados numéricos mais altos para os dois tipos de osso (44 N.cm *versus* 35 N.cm para osso de alta densidade e 22 N.cm *versus* 19 N.cm para osso de baixa densidade), não houve diferença estatística entre os dois modelos de implantes quando avaliados na mesma base óssea. Entretanto, quando comparados todos os grupos, o implante e-Fix HE Silver foi o único que mostrou diferenças estatísticas entre a inserção em ossos de alta e baixa densidade. Esses resultados concordam com a literatura, que preconiza que diferentes áreas de contato entre osso-implante afetam a

estabilidade inicial, e esta área é influenciada pelo passo, profundidade e largura de rosca dos implantes<sup>73,74</sup>.

Chowdhary et al., em 2010<sup>75</sup>, ao avaliar o efeito combinado da macro estrutura e do passo curto de rosca sobre a estabilidade primária e secundária durante a cicatrização, utilizaram 2 diferentes tipos de implantes em fêmur e tíbia de 10 coelhos, visando investigar o comportamento dos dois modelos nos ossos cortical e trabecular, registrando para tal o torque de inserção. Após 4 semanas, todos os implantes foram removidos, e os autores observaram que passos de roscas encurtados não melhoraram significativamente a estabilidade primária ou secundária dos implantes. No entanto, Orsini et al. (2012)<sup>76</sup> comparam a influência do passo de rosca sobre o processo de osseointegração nos ossos de baixa e alta densidade, utilizando dois perfis diferentes de implantes (implantes Narrow-Pitch – NP - com um passo de rosca de 0,5 mm e implantes Wide-Pitch – WP - com um passo de 1,7 mm), nos tempos de 0, 4 e 8 semanas em um modelo de crista ilíaca de ovelhas. Os achados mostraram que a ancoragem mecânica inicial em osso de baixa densidade pode ser melhorada com uma redução de passo de rosca.

A micromovimentação do implante também está relacionada ao torque de inserção e à qualidade óssea. Trisi et al., em 2009<sup>20</sup>, relacionaram diferentes densidades ósseas de osso bovino fresco (denso, normal e baixa densidade) com variados torques de inserção (20, 35, 45, 70 e 100 N.cm) em 120 implantes Ti-Bone<sup>®</sup>. Foram ainda aplicados aos implantes forças laterais de 20, 25 e 30 N, para verificação da micromovimentação. Os autores concluíram que um aumento no torque de inserção reduz o micromovimento do implante, sendo este consistentemente elevado em ossos mais macios, devendo haver uma precaução maior nesses casos para a aplicação de carga imediata. Esses resultados também foram observados no presente estudo, no qual tanto os implantes e-Fix HE como os e-Fix HE Silver, demonstraram valores numericamente bastante inferiores de torque de inserção nas bases ósseas de baixa densidade.

Assim como o torque de inserção, ensaios de arrancamento têm sido extensivamente estudados, sendo bem estabelecidos para a análise da estabilidade primária de implantes *in vitro*<sup>77,78</sup>. Este método proporciona um teste padrão para verificar o contato osso implante e comparar a resistência ao arrancamento de diferentes formatos de implantes, podendo ser afetado pela qualidade óssea<sup>61</sup>. Assim como no torque de inserção, ao avaliar a força de arrancamento de implantes ortopédicos, alguns estudos apresentam maiores valores em parafusos cônicos em relação aos cilíndricos, o que mostra que o formato do implante influencia na estabilidade inicial<sup>28,62</sup>. Implantes cônicos tendem a possuir maior resistência ao

arrancamento devido ao aumento progressivo do diâmetro, que promove a compressão do material ao seu redor à medida em que é inserido<sup>28,62</sup>.

No presente estudo, os implantes e-Fix HE Silver instalados em bases ósseas de alta densidade apresentaram a maior resistência ao arrancamento (G3: 507,20 ± 54,11), apresentando diferenças estatisticamente significantes quando comparados aos mesmos implantes (G4: 178,09 ± 93,98, p<0,05) ou aos implantes e-Fix HE (G2: 157,48 ± 11,78, p<0,05) em bases ósseas de baixa densidade. De forma semelhante ao ocorrido no torque à inserção, não houve diferença estatística entre os dois tipos de implantes instalados na mesma qualidade de base óssea, embora o e-Fix HE Silver tenha apresentado maiores valores numéricos.

Vários estudos vêm sendo realizados com a finalidade de correlacionar o torque de inserção à força de máxima de arrancamento, para verificar se o torque de inserção poderia ser utilizado para prever a retenção de parafusos de fixação rígida no tecido ósseo<sup>28,64,65,66,71,72</sup>. Segundo alguns autores, o torque de inserção e a força de arrancamento se correlacionaram<sup>64-66</sup>, ao passo que em outras pesquisas essa correlação não foi observada<sup>28,71,72</sup>. No presente trabalho houve uma coincidência de resultados para as análises de torque de inserção e força de arrancamento: os maiores valores para ambos os testes foram apresentados pelo G3 e os menores pelo G2; houve diferenças estatísticas entre G2 e G3 e entre G3 e G4; os menores valores estiveram correlacionados a bases ósseas de baixa densidade e os maiores a bases ósseas de alta densidade. Assim, este estudo corrobora a literatura que mostra correlação entre torque de inserção e força de arrancamento.

Por outro lado, sabe-se que o período de armazenamento e as variações nas condições de estocagem do tecido ósseo podem afetar suas propriedades biomecânicas<sup>79</sup>; entretanto, não existe diferença entre a realização imediata do teste de arrancamento ou dentro de uma semana, desde que o tecido ósseo seja embebido em solução salina e estocado a -20°C<sup>80</sup> (Roe et al. 1988), o que foi realizado no presente estudo.

Uma avaliação precisa da estrutura óssea é necessária antes do procedimento cirúrgico, para um adequado planejamento prévio à instalação dos implantes<sup>81,82</sup>. A tomografia computadorizada (TC) é o mais recente método de aquisição de imagens da estrutura óssea pré-operatória<sup>82</sup>, podendo ser utilizada para a quantificar a densidade mineral trabecular da região antes da cirurgia de implantes orais.

González-García et al., em 2012<sup>42</sup>, com o intuito de observar a confiabilidade da densidade fornecida pela tomografia computadorizada (DTC) com a densidade óssea histomorfométrica (DOT) avaliada por micro-CT, realizaram 39 biópsias ósseas do local da

inserção do implante e avaliaram variáveis histomorfométricas. Com isso, foram observadas diferenças estatísticas entre os valores de densidade das estruturas ósseas maxilar e mandibular, e um alto coeficiente de correlação positiva ( $r = 0,858$ ;  $p < 0,001$ ) entre DTC e DOT. A densidade óssea correlacionou-se positivamente com a espessura trabecular (ETB), número trabecular (NTB), mas negativamente com a separação trabecular (STB).

Assim, têm sido realizados estudos avaliando a influência que a densidade óssea exerce na estabilidade inicial<sup>84-87</sup>, com o intuito de um prognóstico mais previsível para as situações clínicas de aplicação de carga imediata. Fuster-Torres et al., em 2011<sup>88</sup>, realizaram um estudo utilizando tomografia computadorizada pré-operatória e relacionaram a densidade óssea com o torque de inserção; os autores observaram que estes valores, em conjunto, podem fornecer uma avaliação objetiva da qualidade óssea, sendo extremamente relevantes em áreas de má qualidade. Aksoy et al. (2009)<sup>86</sup> também concluíram que a TC deveria ser um meio de prever a estabilidade primária ao estudar a relação desta com a densidade óssea radiológica e com sensibilidade tátil na perfuração óssea. O presente estudo corrobora estas observações, pois os grupos que apresentaram maior densidade tomográfica também foram os que mostraram maior torque de inserção e maior resistência ao arranchamento do implante.

A avaliação tomográfica tridimensional foi realizada em três níveis ósseos distintos (osso na região entre as roscas, imediatamente adjacente a estas ou distando de 0,5 a 1,5 mm destas), e em dois tempos (pré e pós-inserção do implante), objetivando avaliar o efeito da inserção dos dois tipos de implantes nas bases ósseas de baixa e alta densidades.

Ao analisar a densidade óssea (DOT) entre as roscas (nível 1 pré e pós implante), observou-se que os implantes e-Fix Silver proporcionaram uma maior condensação nas diferentes bases ósseas (G3: N1 pré-implante:  $8,01 \pm 0,45$  %; N1 pós-implante:  $10,75 \pm 0,75$  %; G4: N1 pré-implante:  $5,00 \pm 2,63$  %; N1 pós-implante:  $7,07 \pm 2,21$  %). Provavelmente isto ocorreu em função do maior espaçamento entre as roscas dos implantes, o qual criou uma câmara óssea intra-roscas maior, proporcionou uma maior coleta e compactação do osso na inserção do implante<sup>73,74</sup>. Estes resultados também foram observados em relação às reduções na separação trabecular (STB) (G3: N1 pré-implante:  $2,20 \pm 0,01$  mm, N1 pós-implante:  $0,75 \pm 0,01$  mm; G4: N1 pré-implante:  $2,34 \pm 0,24$  mm, N1 pós-implante:  $0,73 \pm 0,02$  mm), na porcentagem de poros abertos (PPA) (G3: N1 pré-implante:  $91,96 \pm 0,46$  %; N1 pós-implante:  $89,11 \pm 0,76$  %; G4: N1 pré-implante:  $94,98 \pm 2,63$  %; N1 pós-implante:  $92,87 \pm 2,24$  %) e na porcentagem de porosidade total (PPT) (G3: N1 pré-implante:  $91,99 \pm 0,45$ %; N1 pós-implante:  $89,25 \pm 0,75$ %; G4: N1 pré-implante:  $95,00 \pm 2,63$ %; N1 pós-implante:  $92,92 \pm 2,21$ %).



Estes resultados também foram observados nas áreas ósseas imediatamente adjacentes ao final das roscas dos implantes (Nível 2), demonstrando uma adequada condensação óssea exercida pelo desenho do implante durante sua inserção, que melhorou a densidade óssea adjacente, a qual por sua vez leva a uma melhor estabilidade primária (Yilderim et al. 1998)<sup>89</sup>.

Entretanto, a análise das áreas ósseas mais distantes ao implante (Nível 3 de análise, de 0,5 mm a 1,5 mm do final das roscas), mostrou um comprometimento nos parâmetros DOT e PPA nas diferentes bases ósseas, sendo mais evidente numericamente no G4 (DOT - N3 pré-implante:  $6,05 \pm 2,89$  %, N3 pós-implante:  $4,93 \pm 2,26$  %; PPA – N3 pré-implante:  $93,94 \pm 2,90$ , N3 pós-implante  $95,04 \pm 2,28$ %). Provavelmente a inserção do implante causou uma desorganização das estruturas trabeculares à distância, sendo este efeito maior nos grupos que apresentaram maior compactação óssea pós-inserção do implante nas áreas próximas a este (Níveis 1 e 2).

Os resultados dos experimentos utilizados neste estudo piloto mostraram que há uma correlação da densidade óssea tomográfica com os resultados dos ensaios biomecânicos e a compactação óssea induzida pela inserção de implantes. Demonstraram também que diferentes formatos de implantes são capazes de promover efeitos distintos nas bases ósseas de alta e baixa densidades, e ainda em áreas específicas dentro da mesma base óssea. Entretanto, há a necessidade de maior entendimento do comportamento da estrutura óssea de alta e baixa densidades frente a diferentes tamanhos, diâmetros e formatos de implantes, com ou sem a aplicação de carga.

**Conclusão**

## **Conclusão**

De acordo com os resultados obtidos neste estudo piloto, pode-se concluir que:

- A metodologia apresentada gera cilindros ósseos padronizados de alta e baixa densidades, que poderão ser utilizados em estudos futuros para avaliar comparativamente a estabilidade inicial de implantes;
- O formato dos implantes e-Fix Silver mostrou maiores valores nas análises de torque de inserção e força máxima de arrancamento, apresentando diferenças significantes entre diferentes bases ósseas. Entretanto, não houve diferença estatística entre os dois formatos de implantes avaliados na mesma base óssea;
- A densidade óssea radiográfica e tomográfica teve influência na estabilidade primária: os grupos de maior densidade foram correlacionados com maiores médias de torque de inserção e resistência ao arrancamento dos implantes;
- A análise tridimensional de imagens por meio de Micro-CT é um método muito preciso de avaliação óssea, permitindo a observação do real efeito que a inserção dos implantes exerce sobre as estruturas trabeculares.

## **Referências Bibliográficas**

## Referências Bibliográficas

1. Brånemark P-I, Adell R, Breine U, Hansson BO, Lindstrom J, Ohlsson A. Intraosseous anchorage of dental prostheses. I Experimental studies. *Scand J Plast Reconst Surg* 1969; 2: 81-100.
2. Brånemark P-I, Hansson BO, Adell R, Breine U, Lindström J, Hallén O, Ohman A. Osseointegrated implants in the treatment of the edentulous jaw. Experience from a 10-year period. *Scand J Plast Reconst Surg* 1977;16:1–132.
3. Adell R, Lekholm U, Rockler B, Brånemark P-I. A 15-year study of osseointegrated implants in the treatment of the edentulous jaw. *Int J Oral Surg* 1981; 10: 387–416.
4. Skalak R, Zhao Y. Interaction of force-fitting and surface roughness of implants. *Clin Impl Dent Relat Res* 2002; 2: 219-224.
5. Søballe K, Hansen ES, Brockstedt-Rasmussen H, Bünger C. Tissue ingrowth into titanium and hydroxyapatite coated implants during stable and unstable mechanical conditions. *J Orthop Res* 1992; 10: 285–299.
6. Szmukler-Moncler S, Piatelli A, Favero JA, Dubruille JH. Considerations preliminary to the application of early and immediate loading protocols in dental implantology . *Clin. Oral Impl Res.* 2000; 1:12-25.
7. Salama H, Rose LF, Salama M, Betts NJ. Immediate loading of bilaterally splinted titanium root-from implants in fixed prosthodontics. A technique reexamined two cases report. *Int J Periodont Rest Dent* 1995; 15: 345-361.
8. Piattelli A, Ruggeri A, Franchi M, Romasco N, Trisi P. An histologic and histomorphometric study of bone reactions to unloaded and loaded non-submerged single implants in monkeys: a pilot study. *J Oral Implantol* 1993; 19: 314–320.

9. Piattelli A, Corigliano M, Scarano A, Quaranta M. Bone reactions to early occlusal loading of two-stage titanium plasma-sprayed implants: a pilot study in monkeys. *Int J Periodont Rest Dent* 1997a; 17: 162–169.
10. Piattelli A, Paolantonio M, Corigliano M, Scarano A. Immediate loading of titanium plasma-sprayed screw-shaped implants in man: a clinical and histological report of two cases. *J Periodontol* 1997b; 68: 591–597.
11. Tarnow DP, Emtiaz S, Classi A. Immediate loading of threaded implants at stage 1 surgery in edentulous arches: ten consecutive case reports with 1- to 5-year data. *Int J Oral Maxillofac Implants* 1997; 12: 319–324.
12. Ericsson I, Randow K, Nilner K, Peterson A. Early functional loading of Brånemark dental implants: 5-year clinical follow-up study. *Clin Implant Dent Relat Res* 2000; 2: 70–77.
13. Ganeles J, Rosenberg MM, Holt RL, Reichman LH. Immediate loading of implants with fixed restorations in the completely edentulous mandible: report of 27 patients from a private practice. *Int J Oral Maxillofac Implants* 2001; 16: 418–426.
14. Atsumi M, Park SH, Wang HL. Methods used to assess implant stability: current status. *Int J Oral Maxillofac Implant* 2007; 22; 743-754.
15. Sennerby L, Meredith N. Implant stability measurements using resonance frequency analysis: biological and biomechanical aspects and clinical implications. *Periodontol* 2000 2008; 47; 51-66.
16. Meredith N, Shagaldi F, Alleyne D, Sennerby L, Cawley P. The application of resonance frequency measurements to study the stability of titanium implants during healing in the rabbit tibia. *Clin Oral Impl Res* 1997a; 8: 234-243.
17. Meredith N, Book K, Friberg B, Jemt T, Sennerby L. Resonance frequency measurements of implant stability *in vivo*. A cross-sectional and longitudinal study of resonance

- frequency measurements on implants in the edentulous and partially dentate maxilla. *Clin Oral Impl Res* 1997b; 8: 226-233.
18. Gapski R, Wang H-L, Mascarenhas P, Lang NP. Critical review of immediate implant loading. *Clin Oral Impl Res* 2003 ;14: 515–527.
  19. Jemt T, Johansson J. Implant treatment in the edentulous maxillae: A 15-year follow-up study on 76 consecutive patients provided with fixed prostheses. *Clin Implant Dent Relat Res* 2006; 2: 61-69.
  20. Trisi P, Baldoni E, Breardi D. Implant micromotion is related to peak insertion torque and bone density. *Clin Oral Impl Res* 2009: 20:467-471.
  21. Roberts WE. Bone tissue interface. *J Dent Educ* 1988;52:804-809.
  22. Chong L, Khocht A, Suzuki JB, Gaughan,J. Effect of implant design on initial stability of tapered implants. *J Oral Implantol* 2009; 35: 130-135.
  23. Johansson P, Strid KG. Assessment of bone quality from cutting resistance during implant surgery. *Int J Oral Maxillofac Implant* 1994; 9: 279-288.
  24. Turkyilmaz, I, Utku A, McGlumphy EA. Two alternative surgical techniques for enhancing primary implant stability in the posterior maxilla: A clinical study including bone density, insertion torque, and resonance frequency analysis data. *Clin Impl Dentist and Rel Res* 2008; 4: 231-237.
  25. Sakka S, Coulthard P. Bone quality: A reality for the process of osseointegration. *Impl Dent* 2009;18:480–485.
  26. Molly L. Bone density and primary stability in implant therapy. *Clin Oral Imp Res* 2006; 2: 124–135.
  27. Koticha T, Fu JH, Chan HL, Wang HL. Influence of Thread Design on Implant Positioning in Immediate Placement. *J Periodontol* 2012 Feb 6. [Epub ahead of print]

28. Inceoglu S, Ferrara L, McLain RF. Pedicle screw fixation strength: pullout versus insertional torque. *Spine J* 2004; 4: 513-518.
29. Binon PP. Implants and components: entering the new millennium. *Int J Oral Maxillofac Implants* 2000; 15: 76-95.
30. Sykaras N, Iacopino AM, Marker VA, Triplett RG, Woody RD. Implant materials, designs, and surface topographies: their effect on osseointegration. A literature review. *Int J Oral Maxillofac Implants* 2000; 15:675-690.
31. Abuhussein H, Pagni G, Rebaudi A, Wang H-L. The effect of thread pattern upon implant osseointegration. *Clin Oral Implants Res* 2010; 21:129–36.
32. Rokn A, Ghahroudi AR, Mesgarzadeh A, Miremadi A, Yaghoobi S. Evaluation of stability changes in tapered and parallel wall implants: a human clinical trial. *J Dent (Tehran)* 2011; 8:186-200.
33. Shapoff C. Clinical advantages of tapered root form dental implants. *Compend Contin Educ Dent* 2002; 23:42–58.
34. O’Sullivan D, Sennerby L, Meredith N. Influence of implant taper on the primary and secondary stability of osseointegrated titanium implants. *Clin Oral Impl Res* 2004;15: 474-480
35. Lekholm U, Zarb GA. Patient selection and preparation. In: Brånemark P-I, Zarb GA, Albrektsson T. (ed.) *Tissue integrated prostheses: osseointegration in clinical dentistry*. Chicago, Quintessence 1985: 199-209.
36. Sakka S, Coulthard P. Bone quality: A reality for the process of osseointegration. *Impl Dent* 2009;18: 480–485.
37. Molly L. Bone density and primary stability in implant therapy. *Clin Oral Imp Res* 2006; 2: 124–135.



38. Martinez H, Davarpanah M, Missika P, Celletti R, Lazzara R. Optimal implant stabilization in low density bone. *Clin Oral Implants Res* 2001; 12: 423-432
39. Schwarz MS, Rothman SLG, Rhodes ML, Chafetz N. Computed tomography: part I. Preoperative assessment of the mandible for endosseous implant surgery. *Int J Oral Maxillofac Implants* 1987a; 2:137-141.
40. Schwarz MS, Rothman SLG, Rhodes ML, Chafetz N. Computed tomography: part II. Preoperative assessment of the maxilla for endosseous implant surgery. *Int J Oral Maxillofac Implants* 1987b; 2:143-148.
41. Martin-Badosa E, Amblard D, Nuzzo S, Elmoutaouakkil A, Vico L, Peyrin F. Excised bone structures in mice: imaging at three-dimensional synchrotron radiation micro CT. *Radiology* 2003; 229: 921-928.
42. González-García R, Monje F. The reliability of cone-beam computed tomography to assess bone density at dental implant recipient sites: a histomorphometric analysis by micro-CT. *Clin. Oral Impl. Res* 2012, 1-9.
43. Müller R, Van Campenhout H, Van Damme B, Van Der Perre G, Dequeker J, Hildebrand T, Rügsegger P. Morphometric Analysis of Human Bone Biopsies: A Quantitative Structural Comparison of Histological Sections and Micro-Computed Tomography. *Bone* 1998; 23: 59-66.
44. Sukovic, P. Cone beam computed tomography in craniofacial imaging. *Orthod Craniofacial Res* 2003; 6: 31-36.
45. Park HS, Lee YJ, Kwon TG. Density of the alveolar and basal bones of the maxilla and the mandible. *Am J Orthod Dentofacial Orthop* 2008; 133: 30-37.
46. Engfors I, Ortorp A, Jemt, T. Fixed implant-supported prostheses in elderly patients: a 5-year retrospective study of 133 edentulous patients older than 79 years. *Clin Impl Dentist and Rel Res* 2004; 6, 190-198.

47. De Backer H, Van Maele G, De Moor N, Van den Berghe L. Single-tooth replacement: is a 3-unit fixed partial denture still an option? A 20-year retrospective study. *Int J Prosthodont* 2006; 1: 567–573.
48. Turkyilmaz I. Clinical and radiological results of patients treated with two loading protocols for mandibular overdentures on Brånemark implants. *J Clin Periodontol* 2006; 33: 233–238.
49. Jemt T, Lekholm, U. Implant treatment in edentulous maxilla: a five-year follow-up report on patients with different degrees of jaw resorption. *Int J Oral Maxillofac Impl* 1995; 10: 303–311.
50. Kaptein MCA, De Lange GL, Blijdorp PA. Peri-implant tissue health in reconstructed atrophic maxillae – report of 88 patients and 470 implants. *J Oral Rehabilitation* 1999; 26: 464–474.
51. Norton RM, Gamble C. Bone classification: an objective scale of bone density using the computerized tomography scan. *Clin Oral Impl Res* 2001, 12: 79–84.
52. Turkyilmaz I, Tözüm TF, Tumer C, Ozbek EN. Assessment of correlation between computerized tomography values of the bone, and maximum torque and resonance frequency values at dental implant placement. *J Oral Rehabilitation* 2006 33; 881–888.
53. Turkyilmaz I, Tumer C, Ozbek EN, Tözüm TF. Relations between the bone density values from computerized tomography, and implant stability parameters: a clinical study of 230 regular platform implants. *J Clin Periodontol* 2007; 34: 716–722.
54. Meredith N. Assessment of implant stability as a prognostic determinant. *Int J Prosthodont* 1998; 11: 491–501.
55. Rabel A, Köhler SG, Schmidt-Westhausen AM . Clinical study on the primary stability of two dental implant systems with resonance frequency analysis. *Clin Oral Invest* 2007; 11:257–265.

56. Friberg B, Sennerby L, Roos J, Johansson P, Strid CG, Lekholm U. Evaluation of bone density using cutting resistance and microradiography: an in vitro study in pig ribs. *Clin Oral Implants Res* 1995; 6 :164–171
57. Friberg B, Sennerby L, Roos J, Lekholm U. Identification of bone quality in conjunction with insertion of titanium implants. A pilot study in jaw autopsy specimens. *Clin Oral Implants Res* 1995; 6:213–219
58. Beer A, Gahleitner A, Holm A, Tschabitscher M, Homolka P. Correlation of insertion torques with bone mineral density from dental quantitative CT in the mandible. *Clin Oral Implants Res* 2003; 14:616–620.
59. Homolka P, Beer A, Birkfellner W, Nowotny R, Gahleitner A, Tschabitscher M, Bergmann H. Bone mineral density measurement with dental quantitative CT prior to dental implant placement in cadaver mandibles: pilot study. *Radiology* 2002; 224: 247–252.
60. Al-Nawas B, Wagner W, Grötz KA. Insertion torque and resonance frequency analysis of dental implant systems in an animal model with loaded implants. *Int J Oral Maxillofac Impl.* 2006; 21: 726-732.
61. Hsu CC, Chao CK, Wang JL, Hou SM, Tsai YT, Lin J. Increase of pullout strength of spinal pedicle screws with conical core: biomechanical tests and finite element analyses. *J Orthop Res* 2005; 23 :788-794.
62. Zamarioli A, Simões PA, Shimano AC, Defino HLA. Insertion torque and pullout strength of vertebral screws with cylindrical and conical core. *Rev Bras Ortop* 2008; 43:452-459.
63. Salmória KK, Tanaka OM, Guariza-Filho O, Camargo ES, de Souza LT, Maruo H. Insertional torque and axial pull-out strength of mini-implants in mandibles of dogs. *Am J Orthod Dentofacial Orthop* 2008; 133: 790.e15-790.e22.
64. Zdeblick TA, Kunz DN, Cooke ME, McCabe R. Pedicle screw pullout strength. Correlation with insertional torque. *Spine* 1993; 18: 1673-1676.

65. Boyle JM, Frost DE, Foley WL, Grady JJ. Comparison between uniaxial pull-out tests and torque measurement of 2.0 mm self-tapping screws. *Int J Adult Orthodon Orthognath Surg* 1993a; 8: 129-133.
66. Boyle JM, Frost DE, Foley WL, Grady JJ. Torque and pullout analysis of six currently available self-tapping and "emergency" screws. *J Oral Maxillofac Surg* 1993b; 51: 45-50.
67. Bischof M, Nedir R, Szmukler-Moncler S, Bernard J-P, Samson J. Implant stability measurement of delayed and immediately loaded implants during healing. A clinical RFA study with SLA ITI implants. *Clin Oral Impl Res* 2004; 15: 529–539.
68. Silva, A.M.H. Análise Morfométrica 2D e 3D de Amostras de Osso Trabecular Utilizando Microtomografia Tridimensional por Raio-X. 2009. 77f. Dissertação (Mestrado) – Escola de Engenharia de São Carlos /Faculdade de Medicina de Ribeirão Preto/ Instituto de Química de São Carlos, Universidade de São Paulo, São Carlos, 2009.
69. Abshire BB, McLain RF, Valdevit A, Kambic HE. Characteristics of pullout failure in conical and cylindrical pedicle screws after full insertion and back-out. *Spine J* 2001; 408–414
70. Binon PP. Implants and components: entering the new millennium. *Int J Oral Maxillofac Impl* 2000; 15: 76-95
71. Kwok AW, Finkelstein JA, Woodside T, Hearn TC, Hu RW. Insertional torque and pull-out strengths of conical and cylindrical pedicle screws in cadaveric bone. *Spine* 1996; 21: 2429-2434.
72. Lawson KJ, Brems J. Effect of insertional torque on bone screw pollout strength. *Orthopedics* 2001; 24: 451-454.
73. Lan T-H, Du J-K, Pan C-Y, Lee H-E, Chung W-H. Biomechanical analysis of alveolar bone stress around implants with different thread designs and pitches in the mandibular molar area. *Clin Oral Invest* 2012; 16:363–369.

74. Kim S-J, Kim M-R, Rim J-S, Chung S-M, Shin SW. Comparison of implant stability after different implant surface treatments in dog bone. *J Appl Oral Sci* 2010; 18 :415-20.
75. Chowdhary R, Jimbo R, Thomsen C, Carlsson L, Wennerberg A. Biomechanical evaluation of macro and micro designed screw-type implants: an insertion torque and removal torque study in rabbits. *Clin. Oral Impl Res* 2011, 1–5.
76. Orsini E, Giavaresi G, Trirè A, Ottani V, Salgarello S. Dental implant thread pitch and its influence on the osseointegration process: an in vivo comparison study. *Int J Oral Maxillofac Impl* 2012; 27: 383-392.
77. Brosh T, Persovski Z, Binderman I. Mechanical properties of bone-implant interface: An in vitro comparison of the parameters at placement and at 3 months. *Int J Oral Maxillofac Implants* 1995; 10: 729–735.
78. Sakoh J, Wahlmann U, Stender E, Al-Nawas B, Wagner W. Primary Stability of a Conical Implant and a Hybrid, Cylindric Screw-Type Implant In Vitro. *Int J Oral Maxillofac Impl* 2006; 21: 560-566.
79. Pithon MM, Nojima LI. Avaliação da estabilidade primária de miniimplantes ortodônticos em diferentes regiões da maxila e mandíbula de porcos. *Innov Implant J Biomat and Esthet* 2007; 2: 58-63.
80. Roe SC, Pijanowski GJ, Johnson AL. Biomechanical properties of canine cortical bone allografts: effects of preparation and storage. *Am J Vet Res* 1988; 49: 873-877.
81. Turkyilmaz I, Utku A, McGlumphy EA. Two alternative surgical techniques for enhancing primary implant stability in the posterior maxilla: A clinical study including bone density, insertion torque, and resonance frequency analysis data. *Clin Impl Dentist Rel Res* 2008; 4: 231-237.
82. Turkyilmaz I, Company AM. Sensitivity of resonance frequency analysis method to assess implant stability. *N Y State Dent J* 2011; 77: 44-49.

83. Hatcher DC, Dial C, Mayorga C. Cone beam CT for presurgical assessment of implant sites. *J Calif Dent Assoc* 2003; 31: 825-833.
84. Turkyilmaz I, McGlumphy EA. Influence of bone density on implant stability parameters and implant success: a retrospective clinical study. *BMC Oral Health* 2008, 31: 1-8.
85. Rozé J, Babu S, Saffarzadeh A, Gayet-Delacroix M, Hoornaert A, Layrolle P. Correlating implant stability to bone structure. *Clin Oral Impl Res* 2009; 20:1140–1145.
86. Aksoy U, Eratalay K, Tözüm TF. The possible association among bone density values, resonance frequency measurements, tactile sense, and histomorphometric evaluations of dental implant osteotomy sites: a preliminary study. *Impl Dent* 2009; 18: 316-326.
87. Song Y-D, Jun S-H, Kwon J-J. Correlation between bone quality evaluated by cone-beam computerized tomography and implant primary stability. *Int J Oral Maxillofac Impl* 2009 ;24 :59–64.
88. Fuster-Torres MÁ, Peñarrocha-Diago M, Peñarrocha-Oltra D, Peñarrocha-Diago M. Relationships between bone density values from cone beam computed tomography, maximum insertion torque, and resonance frequency analysis at implant placement: a pilot study. *Int J Oral Maxillofac Impl* 2011; 26 :1051-1056.
89. Yilderim M, Edelhoff D, Hanisch O, Spiekermann H. The internal sinus lift-an adequate to the conventional sinus floor elevation? *Zeitschrift für Zahnärztliche Implantologie* 1998; 14: 124-135.

**Artigo em Inglês**

## Artigo em Inglês

### **Evaluation of primary stability of two types of implants installed in standardized porcine bone models, using biomechanical tests and Micro-CT. An *in vitro* pilot study.**

**Carolina Delmondes Freitas Dantas**, Graduate student of Periodontology \*

**Danilo Maeda Reino**, Graduate student of Periodontology \*

**Arthur Belém Novaes Jr**, Chairman of Periodontology \*

**Mário Taba Jr**, Professor of Periodontology \*

**Daniela Bazan Palioto**, Professor of Periodontology \*

**Márcio Fernando de Moraes Grisi**, Professor of Periodontology \*

**Andréa Cândido dos Reis**, Professor of Periodontology \*\*

**Sérgio Luis Scombatti de Souza**, Professor of Periodontology \*

\* Department of Traumatology, Bucco-Maxillo-Facial Surgery and Periodontology, School of Dentistry of Ribeirão Preto, University of São Paulo, Ribeirão Preto, SP, Brazil

\*\* Department of Oral Rehabilitation, School of Dentistry of Ribeirão Preto, University of São Paulo, Ribeirão Preto, SP, Brazil

#### **Address for correspondence and reprints:**

Sérgio Luis Scombatti de Souza

Faculdade de Odontologia de Ribeirão Preto - USP, Departamento de CTBMF e Periodontia, Av. do Café s/n, 14040-904, Ribeirão Preto, SP, Brazil.

E-mail: scombati@forp.usp.br

#### **Abstract**

**Introduction:** Implant primary stability is important for immediate loading.

**Methods:** Primary stability was evaluated *in vitro*. Two types of implants (e-fix and e-fix Silver) were inserted in bone cylinders of high and low bone density, and analyzed by micro-CT (evaluating bone compression), Insertion Torque and Pullout Strength.

**Results:** e-Fix Silver insertion in high-density bone results in better values for all tests.

**Conclusions :** e-Fix Silver showed better results and tomographic bone density was also related to primary stability.

**Keywords:** Implant primary stability, bone density , computerized tomography, Insertion Torque, Pullout Strength



## **Introduction**

The term osseointegration, proposed by Brånemark et al. in 1969<sup>1</sup>, has been defined as “a direct structural and functional connection between an ordered living bone and the surface of a load carrying implant”<sup>2</sup>, without interposition of a fibrous tissue<sup>3</sup>. For this, the implants were manufactured screw-shaped, had parallel walls, polished surface, apex with a parallel trend and external hexagon prosthetic connection. After implant placement, surgical sites should be maintained 3–6 month without masticatory forces, preventing the occurrence of micromotion<sup>4-6</sup>.

The rationale behind this approach is that implant micromotion caused by functional forces around the bone-implant interface during wound healing may induce fibrous tissue formation rather than bone contact, leading to clinical failure<sup>4</sup>, since it has been demonstrated that the excess of micromotion during the bone healing phase could interfere in the bone regeneration in the implant interface<sup>7</sup>. A threshold of tolerated micromotion exists and it is somewhere between 50  $\mu\text{m}$  and 150  $\mu\text{m}$ <sup>3</sup>. Furthermore, the period of waiting for the implant healing frequently cause discomfort, inconvenience and for both the patient and the dentist<sup>8</sup>. Therefore, loading implants soon after their placement has been attempted and currently is a real clinical possibility, since certain parameters and protocols are followed. The achievement and maintenance of primary implant stability is one of the most important prerequisite for successful clinical outcome of immediate loaded implants.

Primary stability is achieved when the implant is positioned into the host bone site and there is a direct mechanical connection between its surface and the surrounding bone<sup>9</sup>. Classically, the clinical parameter relative to micromotion is primary stability, which has been defined as ‘a sufficiently strong initial bone–implant fixation’<sup>10</sup>, which is a prerequisite and a useful predictor for achieving successful osseointegration<sup>11</sup>. Adequate stability of an implant is important to allow undisturbed healing and occurrence of bone formation, thereby permitting optimal stress distribution from masticatory functional loading<sup>12</sup>. The success of this adaptation, however, depends on several factors, including the quality and quantity of the host bone, the implant geometry (length, diameter and shape, ie, the implant macro-structure) and the surgical site preparation technique<sup>11,12</sup>; the interplay of these parameters determines the initial stability of the implant<sup>11</sup>.

Tapered implants have been used to improve esthetics and facilitate implant placement between adjacent natural teeth<sup>12,13</sup>, and it was initially designed for immediate implant placement after tooth extraction. The theory behind the use of tapered implants is to provide a

degree of compression of the cortical bone in an implant site with poor bone quality<sup>14,15</sup>, observed that there is a distribution of forces into the surrounding bone, thereby creating a more uniform compaction of bone in adjacent osteotomy walls when compared to parallel-walled implants. Thus, when inserted, it creates a lateral compression of the bone<sup>14</sup>, promoting greater primary stability in implant and decreasing micromotion, fundamental factors for immediate loading.

Another unique characteristic is the design of threads<sup>16</sup>. The threads maximize the bone-implant contact, improve primary stability, increase the surface area of the dental implant<sup>17</sup> and promote a more favorable dissipation of masticatory tensions<sup>18,19</sup>. Thus, manufacturers have developed alternative structures of implants with different conformations of thread, aiming greater initial stability, and therefore more predictable osseointegration process. Nonetheless, some designs are believed to compensate poor bone and quality, providing a better bone-implant contact, whereas others are designed for faster insertion in cortical bone<sup>16,20</sup>. Clinical studies have shown the influence of threads shapes on implant stability, and found that the implants with square threads possess certain beneficial qualities to promote bone condensation; furthermore, incorporating more threads per surface area can make the implants more stable, especially at the time of installation<sup>16,21</sup>.

The quality and quantity of bone in the receptor site is considered one of the most important factors for achieving and maintaining the success of oral implants. Lekholm e Zarb<sup>22</sup> classified the bone quality into four different types: homogenous cortical bone (type I), a thick layer of cortical bone that surrounds a central part of dense trabecular bone (type II), a thin layer of cortical bone that surrounds a dense trabecular bone of favorable strength (type III), and a thin layer of cortical bone that surrounds a low density trabecular bone (type IV)<sup>2,22</sup>. Placing implants in type I to type III bones leads to good clinical outcomes whereas type IV is linked to a lower success rate that is related to the lack of adequate primary stability of the implant in order to attain successful osseointegration<sup>23</sup>. Type IV bone is commonly found in posterior areas of the jaws<sup>2</sup>.

Clinical studies have shown a higher survival rate for the dental implants placed in the mandible<sup>24,25,26</sup> and a lower survival rate of the implants placed in the maxilla<sup>27,28</sup>. Thus, it has been considered that the discrepancy in the survival rates of implants placed in maxilla and mandible arises from the bone characteristics around them: when compared to the maxilla, the bone surrounding the implant in mandible usually has better quality<sup>29</sup> (Norton & Gamble 2001). Furthermore, the literature shows a strong correlation bone density, insertion torque, and implant stability values at implant placement<sup>26,30,31</sup>.

The introduction of digital image in dental diagnosis brought a more sensitive method when compared to conventional X-ray analysis. This technology offers features that are useful in assessing bone characteristics, such as brightness and contrast control, image inversion, determination of distances and radiographic density. Computerized Tomography (CT) has been introduced in three-dimensional evaluation of bone structures, expanding the analysis obtained with the two dimensional radiographic images<sup>32,33</sup>. Recently, Micro-computed tomography (Micro-CT) scanners were developed, with the capacity of image specimens at spatial resolutions from cellular (20  $\mu\text{m}$ ) down to subcellular dimensions (e.g., 1  $\mu\text{m}$ ). Micro-CT has become the “gold-standard” evaluation of bone morphology and micro-structure. It uses data from attenuated X-ray projections in multiple angles to reconstruct a 3D representation of the model which characterizes the spatial distribution of the material density. It allows the study of structures of a few micrometers such as bone trabecules<sup>34,35</sup>. Studies using Micro-CT evaluated length, diameter, shape, surface and material of the implant, bone condensation, deployment time, the implantation site and the healing period prior to the application of functional loading<sup>35-38</sup>.

Implant stability can be measured by noninvasive (such as insertion torque, Periotest, Dental Fine tester, Osstell) or invasive test methods (Pull out, Push out and Removal Torque tests)<sup>39</sup>. Cutting-torque (or insertion torque) measurements were originally developed by Johansson & Strid<sup>40</sup> and later improved by Friberg.<sup>41,42</sup> In this method, the main purpose is to quantify the initial torque (in Ncm units) required to seat the implant into the socket during surgery and thereby predict bone support and density<sup>43</sup>. In general, measured values are situated between 5 to 50 Ncm. It is unknown how much torque is necessary to achieve sufficient primary stability for individual implant systems<sup>44</sup>, but some evidences suggest that a minimum of 35 Ncm should be achieved to immediate implant loading<sup>45</sup>.

There is a correlation between implant insertion torque and bone mineral density, which can be determined using micro-radiography<sup>42,43</sup> or with computed tomography<sup>46,47</sup>. For this reason, the measurement of insertion torque to quantify primary stability in vivo has become widely established<sup>44,45</sup>.

Besides noninvasive clinical methods used for quantitative measurement of primary stability, there are biometric tests also related to the design of implants widely used in research, such as the axial Pull-out strength (PS), an invasive method well established in orthopedic medical studies<sup>48-50</sup>. Higher values of Pullout strength and insertion torque are proportional to the thread surface in contact with the bone tissue<sup>48</sup>. In a previous study, conical core screws demonstrated higher pullout strength and insertion torque than cylindrical

core screws with comparable geometries<sup>48</sup>. Other studies demonstrated the correlation between insertion torque (IT) and axial pull-out strength (PS), determining that IT can predict screw retention in bone tissue<sup>51</sup>.

In view that bone quality affects the primary stability of the implant, several manufacturers have introduced implants specially designed for areas of low bone quality, stating better results in these clinical situations. However, there are not comparative studies among these implants controlling bone variability, as well as using current evaluation methodologies, such as three-dimensional analysis and Pullout test. Thus, it would be interesting to conduct a pilot study to comparatively evaluate the primary stability of two different implant designs in low and high density standardized bone models.

## **Materials and Methods**

### **Preparation of Bone Cylinders**

Fresh porcine bone was used in this study. Using an especially designed trephine burr, osteotomy was conducted and 80 bone cylinders with 15 mm in diameter and 18 mm in length were prepared from porcine bone, removed from mandibular condyle (40 cylinders, low-density bone) or from femur head (40 cylinders, high-density bone). The samples were kept frozen, and stored at -20° C until the experiments (Figure 1).

### **Implant Selection**

20 implants of two different types, both 3.75 mm wide and 10 mm length, were selected for this study: e-Fix HE (10 implants) and e-Fix HE Silver (10 implants). (TitaniumFix, Cid Vista Verde, São José dos Campos, SP, BRA). According to the manufacturer, these tapered implants have self-drilling threads with double entry and conical rounded apex with four cutting chambers. Furthermore, the e-Fix HE Silver implants have more external threads in order to increase the bone-implant contact surface and the compression to the bone, providing higher primary stability, particularly in poor bone quality – in fact, the manufacturing company states that this is the main clinical indication for using this implant.

### **Certification of Bone Cylinders**

Certification of Bone Cylinders - two-dimensional radiographic analysis (2D analysis)

Bone cylinders were prepared from porcine bone and separated in 2 groups: Group A, cylinders removed from femur head (high bone density); and Group B, cylinders removed

from mandibular condyle (low bone density). Digital radiographs were taken from each cylinder, using a digital sensor (RVG Trophy, Eastman Kodak Company, Rochester, NY, EUA), and the images obtained had the gray levels calibrated with the use of specific software. Then, the radiographic density values were obtained by the mean gray value of the pixels using histogram command. Three standardized regions of interest (ROIs), which corresponded to 16 square pixels, were defined for each cylinder, all of them situated in the central portion of the radiographic image: one coronal, one central and one apical. The radiographic density of each ROI was calculated, and the average of the three ROIs was assumed as the 2D radiographic density of the bone cylinder.

The cylinders were then grouped according to their 2D bone densities values: cylinders with values equal or greater than 110 were selected for Group A (high density bone), and with values equal or lower than 80 were selected for Group B (low density bone). All cylinders from Group A were originated from femur head, and all from group B had origin in the mandible condyle. The cylinders with intermediate values were discharged, and at the end of this process there were 20 bone cylinders, 10 from group A and 10 from group B.

#### Certification of Bone Cylinders - three-dimensional tomographic analysis (3D analysis)

Micro-CT scans of each bone cylinder were made for the evaluation of tomographic bone parameters. Three-dimensional analysis was performed using the Micro-Sky Scan 1172-160 (SkyScan, Kontich, Belgium). After image reconstruction, from the center of bone cylinder, a tomographic cylinder measuring 7 mm in diameter and 5 mm in height, starting 2 mm below the top of the bone cylinder was defined, and Three-dimensional Bone Density (BV/TV, i.e., bone volume/total volume) was measured.

#### Experimental Procedures

##### Tomography previous to implant placement

Before insertion of the implants in bone cylinders, new 3D morphometric analysis was performed. For that, three volumetric evaluation levels were determined in bone cylinders: Level 1 pre-implant: Morphometric analysis in the first area (0 to 0.6 mm from the body of implant – implant without threads), corresponding to the bone volume that will be internal to the threads after the insertion of the implant; Level 2 pre-implant: Morphometric analysis in the second area (0 to 0.5 mm from the end of threads), corresponding to the bone volume that

will be, after insertion of the implant, immediately adjacent to the end of the threads up to 0.5 mm; Level 3 pre-implant: Morphometric analysis in the third area (0.5 to 1.5 mm from the end of threads), corresponding to the bone volume that will be, after insertion of the implant, 0.5 mm to 1.5 mm distant to the end of the threads (Figure 2).

For all the evaluation levels, the following tomographic parameters were analyzed: Three-dimensional Bone Density (BV/TV, i.e., bone volume/total volume); Trabecular Separation (Tb.Sp); Percentage of closed pores (POcl); Percentage of open pores (POop); Percentage of total porosity (POtot).

### Implant Placement

The bone cylinders were fixed in a basis specially designed to immobilize them, and the site was prepared with progressive drilling sequence, at 800 rpm, with abundant saline solution irrigation, following the protocol recommended by the manufacturer of the implants (Titaniumfix) for poor bone quality (Figure 3).

After site preparation, the implants were inserted into the bone cylinders (one implant in each cylinder) in the following manner: Experimental Group 1 (G1): e-Fix HE implant placed in high-density bone cylinder (n=5); Experimental Group 2 (G2): e-Fix HE implant placed in low-density bone cylinder (n=5); Experimental Group 3 (G3): e-Fix HE Silver implant placed in high-density bone cylinder (n=5); Experimental Group 4 (G4): e-Fix HE Silver implant placed in low-density bone cylinder (n=5).

### Implants Insertion Torque

The insertion of bone implants on cylinders was performed using the manual of the system kit, which has a torque control. The insertion was always initiated with the torque of 10 N.cm; when this torque was reached, a gradual increase in the ratchet torque was made, in multiples of 5N.cm, until the complete insertion of the implant. The rotation of the ratchet was interrupted by the time the implant was fully inserted and positioned at the bone level, and the last value recorded in the ratchet was considered the value of insertion torque for each implant.

### Tomography after implant placement

After installation of the implants new Micro-CT scans and micro-tomographic reconstructions of the cylinders were performed. Using the analysis software (CTan Analyser) to quantify microstructures, the volume region of interest (VOI) was determined for 3D

morphometric analysis. For that, three volumetric evaluation levels were determined in bone cylinders: Level 1 post-implant: Morphometric analysis in the first area (0 to 0.6 mm from the body of implant – implant without threads), corresponding to the bone volume internal to the threads; Level 2 post-implant: Morphometric analysis in the second area (0 to 0.5 mm from the end of threads), corresponding to the bone, immediately adjacent to the end of the threads up to 0.5 mm; Level 3 post-implant: Morphometric analysis in the third area (0.5 to 1.5 mm from the end of threads), corresponding to the bone volume 0.5 mm to 1.5 mm distant to the end of the threads (Figure 4).

For all the evaluation levels, the same tomographic parameters previously described were analyzed.

#### Pullout strength test

After the of the three-dimensional image analysis, the biomechanical test of pullout was performed, evaluating the resistance force in the bone-implant interface. The test was conducted at the Laboratory of Bioengineering from the Faculty of Medicine of Ribeirão Preto, according to the technical standard ASTM F543.

For that, the 20 implants placed in individual bone cylinders (five from each group, G1, G2, G3 and G4) were used. The cylinder with the bone implant was positioned in the Universal Testing Machine and connected to a mobile base by a device specially designed and screwed to the implant. After that, a load cell of 200kg was adjusted, and, after a pre-load of 10N for 30 seconds, an axial tensile strength with constant speed of 2mm/min was applied (Figure 5). The curve of load versus deformation was evaluated using the software Tesc 1.13: the higher value in this curve was considered the Pullout force.

#### Statistical Analysis

All variables were tested for normality of data; according to the result, parametric or nonparametric tests were chosen.

The Friedman test was used for intra and between groups comparisons for the averages of insertion torque, pullout test and intra group analysis for the three-dimensional analysis. The Kruskal-Wallis test was used for comparisons between groups for the three-dimensional analysis. For the 2D certification of bone cylinders the Mann-Whitney test was used. To evaluate the occurrence of correlation between 2D and 3D analysis in the bone cylinders certification process, Spearman Rank Correlation Coefficient was used. For all analysis, a significance level of 5% was considered.

## **Results**

### **Certification of Bone Cylinders**

In 2D analysis, the mean  $\pm$  SD in the Group A was  $113 \pm 2.58$ ; and the Group B was  $72.70 \pm 11.46$ , statistically significance were found between groups (Student t test;  $p < 0.0001$ ). The Three-dimensional Bone Density (BV/TV), in 3D analysis, was observed mean  $\pm$  SD in the Group A  $25.73 \pm 2.83$  and in Group B was  $17.92 \pm 5.70$ , statistically significant differences were found between groups (Student t test;  $p = 0.0002$ ). In addition, statistically significant correlations have been observed between the 2D analysis (Bone Density) and 3D (BV/TV) (Spearman correlation test; correlation coefficient of 73%;  $p < 0.0003$ ).

### **Three-dimensional tomographic analysis**

#### Three-dimensional Bone Density (BV/TV)

The intra groups evolution of the parameter above in Level 1 (L1) *pre and post implant*, it was observed statistically significant differences in the G3 (L1 pre-implant:  $8.01 \pm 0.45\%$ ; L1 post-implant:  $10.75 \pm 0.75\%$ ) and the G4 (L1 pre-implant:  $5.00 \pm 2.63\%$ ; L1 post-implant:  $7.07 \pm 2.21\%$ ). In the results intra group in Level 2 (L2) pre and post implant, statistically significant differences were found for all groups. In Level 3 (L3), it was observed statistical difference in the G1 (L3 pre-implant:  $8.34 \pm 1.00\%$ ; L3 post-implant:  $6.97 \pm 0.57\%$ ), G3 (L3 pre-implant:  $9.46 \pm 0.54\%$ ; L3 post-implant:  $8.21 \pm 0.97\%$ ) and G4 (L3 pre-implant:  $6.05 \pm 2.89\%$ ; L3 post-implant:  $4.93 \pm 2.26\%$ ) (Friedman test,  $p < 0.05$ ) (Table 1).

In the results among experimental groups (G1, G2, G3 and G4), it was observed difference between G2 and G3 in the L1 and L3 pre-implant. In L1 post-implant, it was also observed statistical difference between G2 and G3 (Kruskal Wallis test,  $p < 0.05$ ) (Table 1).

#### Trabecular Separation (Tb.Sp)

The intra group analysis of this parameter has shown, in the levels 1, 2 and 3, reduction statistically significant of the values for all groups pre and post implant (Friedman test,  $p < 0.05$ ), but no difference was found among groups (Kruskal Wallis test,  $p > 0.05$ ) (Table 2).

#### Percentage of closed pores (POcl)

Concerning the parameter results, for all groups, it was observed an increase trend of the number of closed pores in the situation pre-implant to the situation post-implant. The analysis intra groups pre and post implant showed statistically significant differences in the



L1 to the G1 (L1 pre-implant:  $0.24 \pm 0.08\%$ ; L1 post-implant:  $1.69 \pm 0.69\%$ ), and to the G3 (L1 pre-implant:  $0.38 \pm 0.09\%$ ; L1 post-implant:  $1.31 \pm 0.41\%$ ); In L2 pre and post implant, statistically significant differences were found for all groups; and in L3, it was observed statistically significant differences in the G2 (L3 pre-implant:  $0.27 \pm 0.09\%$ , L3 post-implant:  $0.33 \pm 0.11\%$ ), G3 (L3 pre-implant:  $0.41 \pm 0.10\%$ , L3 post-implant:  $0.55 \pm 0.18\%$ ) and G4 (L3 pre-implant:  $0.23 \pm 0.10\%$ , L3 post-implant:  $0.42 \pm 0.30\%$ ) (Friedman test;  $p < 0.05$ ), but no difference was found among groups (Kruskal Wallis test,  $p > 0.05$ ) (Table 3).

#### Percentage of open pores (POop)

In evaluating this parameter, the analysis intra groups pre and post implant showed a reduction trend of open pores for the L1 and 2, and an increased trend for the L3. In the L1 statistically significant differences were found to the G2 (L1 pre-implant:  $94.52 \pm 92.29\%$ ; L1 post-implant:  $93.89 \pm 0.66\%$ ), G3 (L1 pre-implant:  $91.96 \pm 0.46\%$ ; L1 post-implant:  $89.11 \pm 0.76\%$ ) and G4 (L1 pre-implant:  $94.98 \pm 2.63\%$ ; L1 post-implant:  $92.87 \pm 2.24\%$ ); In L2, statistically significant differences were found for all groups and in the L3 statistically significant differences were observed in the G1 (L3 pre-implant:  $91.63 \pm 1.01\%$ ; L3 post-implant:  $93.00 \pm 0.58\%$ ) and G3 (L3 pre-implant:  $90.50 \pm 0.55\%$ ; L3 post-implant:  $91.74 \pm 0.99\%$ ) (Friedman test,  $p < 0.05$ ) (Table 4).

In the results among experimental groups, it was observed statistically significant difference between G2 and G3 in the L1, L2 and L3 pre-implant, and among the same groups in the L1 post-implant (teste de Kruskal Wallis,  $p < 0,05$ ) (Table 4)

#### Percentage of total porosity (POtot)

This parameter showed a reduction trend in the values of total porosity pre and post implant for all levels. In L1, it was observed statistically significant difference to the G3 (L1 pre-implant:  $91.99 \pm 0.45\%$ ; L1 post-implant:  $89.25 \pm 0.75\%$ ) and to the G4 (L1 pre-implant:  $95.00 \pm 2.63\%$ ; L1 post-implant:  $92.92 \pm 2.21\%$ ); In L2, it was observed statistically significant difference for all groups and in the L3 the G1 (L3 pre-implant:  $94.78 \pm 0.61\%$ , L3 post-implant:  $93.03 \pm 0.57\%$ ), G3 (L3 pre-implant:  $93.96 \pm 0.42\%$ , L3 post-implant:  $91.78 \pm 0.97\%$ ) and G4 (L3 pre-implant:  $96.10 \pm 2.06\%$ , L3 post-implant:  $95.07 \pm 2.26\%$ ) showed statistically significant difference (Friedman test;  $p < 0.05$ ) (Tabela 5).

In the results among experimental groups (G1, G2, G3 and G4), it was observed difference between G2 and G3 in the L1 and L3 pre-implant. In the L1 post-implant, it was

also observed statistical difference between G2 and G3 (Kruskal Wallis test,  $p < 0.05$ ) (Table 1).

In analysis among experimental groups, it was observed difference between G2 and G3 in the L1 and L3 pre-implant. In L1 post-implant, it was also observed statistical difference between G2 and G3 (Kruskal Wallis test,  $p < 0.05$ ) (Table 1).

### **Biomechanical Tests**

The mean insertion torque values were  $35 \pm 3.54$  N.cm,  $19 \pm 5.48$  N.cm,  $44 \pm 2.24$  N.cm and  $22 \pm 8.37$  N.cm for groups G1, G2, G3 and G4, respectively. The difference was statistically significant between the groups G3 and G2, and between G3 and G4 (Friedman test;  $p < 0.05$ ), but not statistically between the groups G1 and G3, and also G2 and G4 (Graphic 1).

In the Pullout strength test, the mean values were  $430.29 \pm 29.81$  N,  $157.48 \pm 11.78$  N,  $507.20 \pm 54.11$  N and  $178.09 \pm 93.98$  N for groups G1, G2, G3 and G4, respectively. It was also found that the difference was statistically significant between groups G3 and G2, and between G3 and G4 (Friedman test;  $p < 0.05$ ), but not statistically observed between groups G1 and G3, and also G2 and G4 (Graphic 2).

### **Discussion**

Primary implant stability is considered to play an essential role in successful osseointegration<sup>41,42</sup>. It depends on bone quality and quantity, implant geometry and the site preparation technique<sup>5</sup>. Primary implant stability can remarkably decrease in 'poor bone quality' and thereby jeopardize the osseointegration process<sup>2,52</sup>. Although various designs of implants have shown favorable clinical outcomes, there are not comparative studies controlling the bones variability factors in our knowledge. The purpose of this study was to comparatively evaluate the primary stability of two types of implants (e-Fix HE and e-Fix HE Silver) installed in standardized porcine bone models using biomechanical tests and Micro-CT. The certification of bone cylinders was realized with 2D analysis and 3D analysis, and statistically significant correlations have been observed between (Spearman correlation test; correlation coefficient of 73%;  $p < 0.0003$ ) and intra analysis (2D analysis - Group A:  $113 \pm 2.58$ ; Group B:  $72.7 \pm 11.46$ ;  $p < 0.0001$  and 3D analysis - Group A  $25.73 \pm 2.83$ ; Group B  $17.92 \pm 570$ ;  $p = 0.0002$ ).

After established the different bone densities in two groups, the implants were inserted in bone cylinders of different densities. Both implants were tapered in design, but the e-Fix

HE Silver implants have a greater thread pitch to increase the bone-implant contact surface and the compression to the bone. The tapered implant and thread design provide higher primary stability, particularly in poor bone quality and thus increased the insertion torque (IT) and pullout strength (*PS*)<sup>48,50,53</sup>.

In the evaluation of the biomechanical performance of screws placed into bone of differences density, methods such as insertional torque and axial pull-out tests are the most often used in orthopedics and oral and maxillofacial surgery<sup>49,54-56</sup>. Studies have examined the correlation between IT and axial PS to determine whether IT can predict screw retention in bone tissue<sup>51,54-57</sup>. According to some authors, there is a correlation between IT and axial PS<sup>51,57</sup>, although other investigations have not found that to be true<sup>55,56</sup>. This study supported the literature and had correlation between results of IT and axial PS: the highest values of both tests were observed in the G3 (IT:  $44 \pm 2.24$  N.cm; PS:  $507.20 \pm 54.11$  N) and the lowest in the G2 (IT:  $19 \pm 5.48$  N.cm; PS:  $157.48 \pm 11.78$  N); statistical difference were found between G2 and G3, and between G3 and G4 (IT:  $22 \pm 8.37$  N.cm; PS:  $178.09 \pm 93.98$  N); the lowest values were correlated to low bone density and the highest to high bone density.

The thorough evaluation of the bone structure is necessary before surgery<sup>31,58</sup>. Computerized tomography (CT) is an established method for acquiring bone images before oral implant surgery<sup>59</sup>, it was also used for objective quantification of trabecular and cancellous bone mineral densities, and direct density measurements<sup>60</sup>.

Thus, it has been realized studies evaluating the influence bone density in the *primary stability*<sup>61-64</sup>, to improve the clinical results of immediately loaded implants<sup>65</sup>. Clinical Studies using computed tomography (CT), before oral implant surgery, observed correlation between IT and bone density in designated implant sites, and also concluded that the CT could be a mean to predict the primary stability<sup>63,66</sup>. The present study agrees with this observation, showing that the groups with higher density CT also showed the highest values of IT and PS.

The evaluation three-dimensional tomographic was realized in three different bone levels (bone volume internal to the threads; immediately adjacent to the end of the threads or 0.5 mm to 1.5 mm distant to the end of the threads), and two times (pre and post implant), to evaluate the effect of insertion of two distinct implants in bone cylinders of high and low density.

In analysis BV/TV among the threads (L1 pre and post implant), it was observed that the e-Fix Silver implants obtained the highest condensation in different bone densities (G3: L1 pre-implant:  $8.01 \pm 0.45\%$ ; L1 post-implant:  $10.75 \pm 0.75\%$ ; G4: L1 pre-implant:  $5.00 \pm$

2.63%; L1 post-implant:  $7.07 \pm 2.21\%$ ), this probably occurred due to greater thread pitch of the implant, increasing compression during insertion<sup>67,68</sup>.

These results were also observed in Tb.Sp (G3: L1 pre-implant:  $2.20 \pm 0.01\text{mm}$ , L1 post-implant:  $0.75 \pm 0.01\text{mm}$ ; G4: L1 pre-implant:  $2.34 \pm 0.24\text{mm}$ , L1 post-implant:  $0.73 \pm 0.02\text{mm}$ ), in the PO.op (G3: L1 pre-implant:  $91.96 \pm 0.46\%$ ; L1 post-implant:  $89.11 \pm 0.76\%$ ; G4: L1 pre-implant:  $94.98 \pm 2.63\%$ ; L1 post-implant:  $92.87 \pm 2.24\%$ ), and PO.tot (G3: L1 pre-implant:  $91.99 \pm 0.45\%$ ; L1 post-implant:  $89.25 \pm 0.75\%$ ; G4: L1 pre-implant:  $95.00 \pm 2.63\%$ ; L1 post-implant:  $92.92 \pm 2.21\%$ ).

These results were also observed in bone area immediately adjacent to the end of the threads (L 2), demonstrating an appropriate bone condensation of the implant during insertion, observing an increase bone density adjacent, increasing primary stability<sup>69</sup>.

However, the analysis of the Level 3 (0.5 mm to 1.5 mm distant to the end of the threads), observed a failure in the parameters BV/TV and PO.op in different bone densities, more evident numerically in G4 (BV/TV – L3 pre-implant:  $6.05 \pm 2.89\%$ , L3 post-implant:  $4.93 \pm 2.26\%$ ; PO.op – L3 pre-implant:  $93.94 \pm 2.90\%$ , L3 post-implant:  $95.04 \pm 2.28\%$ ), probably the implant insertion caused a trabecular structural disorganization in a little far surrounded area, this effect were greater in the groups that showed a higher compression during insertion.

## **Conclusion**

These results of experiments in this pilot study presented correlation among bone density tomographic, biomechanical tests and bone compression during insertion of the implant.

Different designs of the implant are able to promote different effects on bones of high and low density, but it is still necessary more study about the behavior of the bone structure (high and low density) in different thread, sizes, diameters and shapes of implants.

## **Acknowledgments**

The authors are indebted to Titaniumfix<sup>®</sup> for their material supports.

The authors also gratefully thank all people who donated fresh porcine bone for this research.

## References

1. Brånemark P-I, Adell R, Breine U, Hansson BO, Lindstrom J, Ohlsson A. Intraosseous anchorage of dental prostheses. I Experimental studies. *Scand J Plast Reconst Surg.* 1969; 2: 81-100.
2. Sakka S, Coulthard P. Bone quality: A reality for the process of osseointegration. *Impl Dent.* 2009; 18: 480–485.
3. Szmukler-Moncler S, Piatelli A, Favero JA, Dubruille JH. Considerations preliminary to the application of early and immediate loading protocols in dental implantology . *Clin. Oral Impl Res.* 2000; 1:12-25.
4. Adell R, Lekholm U, Rockler B, Brånemark P-I. A 15-year study of osseointegrated implants in the treatment of the edentulous jaw. *Int J Oral Surg.* 1981; 10: 387–416.
5. Sennerby L, Meredith N. Implant stability measurements using resonance frequency analysis: biological and biomechanical aspects and clinical implications. *Periodontol 2000.* 2008; 47; 51-66.
6. Gapski R, Wang H-L, Mascarenhas P, Lang NP. Critical review of immediate implant loading. *Clin Oral Impl Res.* 2003;14: 515–527.
7. Søballe K, Hansen ES, Brockstedt-Rasmussen H, Bünger C. Tissue ingrowth into titanium and hydroxyapatite coated implants during stable and unstable mechanical conditions. *J Orthop Res.* 1992; 10: 285–299.
8. Salama H, Rose LF, Salama M, Betts NJ. Immediate loading of bilaterally splinted titanium root-from implants in fixed prosthodontics. A technique reexamined two cases report. *Int J Periodont Rest Dent.* 1995; 15: 345-361.
9. Trisi P, Baldoni E, Breardi D. Implant micromotion is related to peak insertion torque and bone density. *Clin Oral Impl Res.* 2009; 20:467-471.

10. Roberts WE. Bone tissue interface. *J Dent Educ.* 1988; 52: 804-809.
11. Östman PO, Hellman M, Sennerby L. Immediate occlusal loading of implants in the partially edentate mandible: a prospective 1-year radiographic and 4-year clinical study. *Int J Oral Maxillofac Impl.* 2008; 23: 315–322.
12. Attard NJ, Zarb GA. Immediate and early implant loading protocols: a literature review of clinical studies. *J Prosthet Dent.* 2005; 94: 242–258.
13. Shapoff C. Clinical advantages of tapered root form dental implants. *Compend Contin Educ Dent.* 2002; 23:42–58.
14. Chong L, Khocht A, Suzuki JB, Gaughan,J. Effect of implant design on initial stability of tapered implants. *J Oral Implantol.* 2009; 35: 130-135.
15. O’Sullivan D, Sennerby L, Meredith N. Influence of implant taper on the primary and secondary stability of osseointegrated titanium implants. *Clin Oral Impl Res.* 2004;15: 474-480
16. Koticha T, Fu JH, Chan HL, Wang HL. Influence of Thread Design on Implant Positioning in Immediate Placement. *J Periodontol.* 2012 Feb 6. [Epub ahead of print].
17. Inceoglu S, Ferrara L, McLain RF. Pedicle screw fixation strength: pullout versus insertional torque. *Spine J.* 2004; 4: 513-518.
18. Binon PP. Implants and components: entering the new millennium. *Int J Oral Maxillofac Implants.* 2000; 15: 76-95.
19. Sykaras N, Iacopino AM, Marker VA, Triplett RG, Woody RD. Implant materials, designs, and surface topographies: their effect on osseointegration. A literature review. *Int J Oral Maxillofac Implants.* 2000; 15:675-690.
20. Abuhussein H, Pagni G, Rebaudi A, Wang H-L. The effect of thread pattern upon implant osseointegration. *Clin Oral Implants Res.* 2010; 21:129–36.

21. Rokn A, Ghahroudi AR, Mesgarzadeh A, Miremadi A, Yaghoobi S. Evaluation of stability changes in tapered and parallel wall implants: a human clinical trial. *J Dent (Tehran)*. 2011; 8:186-200.
22. Lekholm U, Zarb GA. Patient selection and preparation. In: Brånemark P-I, Zarb GA, Albrektsson T. (ed.) *Tissue integrated prostheses: osseointegration in clinical dentistry*. Chicago, Quintessence 1985: 199-209.
23. Martinez H, Davarpanah M, Missika P, Celletti R, Lazzara R. Optimal implant stabilization in low density bone. *Clin Oral Implants Res*. 2001; 12: 423-432
24. Engfors I, Ortorp A, Jemt, T. Fixed implant-supported prostheses in elderly patients: a 5-year retrospective study of 133 edentulous patients older than 79 years. *Clin Impl Dentist and Rel Res*. 2004; 6, 190–198.
25. De Backer H, Van Maele G, De Moor N, Van den Berghe L. Single-tooth replacement: is a 3-unit fixed partial denture still an option? A 20-year retrospective study. *Int J Prosthodont*. 2006; 1: 567–573.
26. Turkyilmaz I. Clinical and radiological results of patients treated with two loading protocols for mandibular overdentures on Brånemark implants. *J Clin Periodontol*. 2006; 33: 233–238.
27. Jemt T, Lekholm, U. Implant treatment in edentulous maxilla: a five-year follow-up report on patients with different degrees of jaw resorption. *Int J Oral Maxillofac Impl*. 1995; 10: 303–311.
28. Kaptein MCA, De Lange GL, Blijdorp PA. Peri-implant tissue health in reconstructed atrophic maxillae – report of 88 patients and 470 implants. *J Oral Rehabilitation*. 1999; 26, 464–474.
29. Norton RM, Gamble C. Bone classification: an objective scale of bone density using the computerized tomography scan. *Clin Oral Implants Res*. 2001; 12, 79–84.

30. Turkyilmaz I, Tumer C, Ozbek EN, Tözüm TF. Relations between the bone density values from computerized tomography, and implant stability parameters: a clinical study of 230 regular platform implants. *J Clin Periodontol.* 2007; 34: 716–722.
31. Turkyilmaz I, Utku A, McGlumphy EA. Two alternative surgical techniques for enhancing primary implant stability in the posterior maxilla: A clinical study including bone density, insertion torque, and resonance frequency analysis data. *Clin Impl Dentist and Rel Res.* 2008; 4: 231-237
32. Bragger U, Pasquali L, Weber H, Kornman KS. Computer-assisted densitometric image analysis (CADIA) for the assessment of alveolar bone density changes in furcations. *J Clin Periodontol.* 1989;16: 46-52.
33. Mengel R, Candir M, Shiratori K, Flores-de-Jacob L. Digital volume tomography in the diagnosis of periodontal defects: an in vitro study on native pig and human mandibles. *J Periodontol.* 2005;76: 665-673.
34. Martin-Badosa E, Amblard D, Nuzzo S, Elmoutaouakkil A, Vico L, Peyrin F. Excised bone structures in mice: imaging at three-dimensional synchrotron radiation micro CT. *Radiology.* 2003; 229: 921-928.
35. González-García R, Monje F. The reliability of cone-beam computed tomography to assess bone density at dental implant recipient sites: a histomorphometric analysis by micro-CT. *Clin Oral Impl Res.* 2012, 1–9.
36. Müller R, Van Campenhout H, Van Damme B, Van Der Perre G, Dequeker J, Hildebrand T, Rügsegger P. Morphometric Analysis of Human Bone Biopsies: A Quantitative Structural Comparison of Histological Sections and Micro-Computed Tomography. *Bone.* 1998; 23: 59–66.
37. Sukovic, P. Cone beam computed tomography in craniofacial imaging. *Orthod Craniofacial Res.* 2003; 6: 31–36.



38. Park HS, Lee YJ, Kwon TG. Density of the alveolar and basal bones of the maxilla and the mandible. *Am J Orthod Dentofacial Orthop.* 2008; 133: 30–37.
39. Meredith N. Assessment of implant stability as a prognostic determinant. *Int J Prosthodont.* 1998; 11: 491–501.
40. Johansson P, Strid KG. Assessment of bone quality from cutting resistance during implant surgery. *Int J Oral Maxillofac Implant.* 1994; 9: 279-288.
41. Friberg B, Sennerby L, Roos J, Johansson P, Strid CG, Lekholm U. Evaluation of bone density using cutting resistance and microradiography: an in vitro study in pig ribs. *Clin Oral Implants Res.* 1995; 6:164–171
42. Friberg B, Sennerby L, Roos J, Lekholm U. Identification of bone quality in conjunction with insertion of titanium implants. A pilot study in jaw autopsy specimens. *Clin Oral Implants Res.* 1995; 6:213–219
43. Çehreli MC, Kökat AM, Comert A, Akkocaoğlu M, Tekdemir I, Akça K. Implant stability and bone density: assessment of correlation in fresh cadavers using conventional and osteotome implant sockets. *Clin Oral Impl Res.* 2009a;20:1163–9.
44. Al-Nawas B, Wagner W, Grötz KA. Insertion torque and resonance frequency analysis of dental implant systems in an animal model with loaded implants. *Int J Oral Maxillofac Impl.* 2006; 21: 726-732.
45. Rabel A, Köhler SG, Schmidt-Westhausen AM. Clinical study on the primary stability of two dental implant systems with resonance frequency analysis. *Clin Oral Invest.* 2007; 11:257–265.
46. Beer A, Gahleitner A, Holm A, Tschabitscher M, Homolka P. Correlation of insertion torques with bone mineral density from dental quantitative CT in the mandible. *Clin Oral Impl Res.* 2003;14: 616–620.

47. Homolka P, Beer A, Birkfellner W, Nowotny R, Gahleitner A, Tschabitscher M, Bergmann H. Bone mineral density measurement with dental quantitative CT prior to dental implant placement in cadaver mandibles: pilot study. *Radiology*. 2002; 224: 247–252.
48. Hsu CC, Chao CK, Wang JL, Hou SM, Tsai YT, Lin J. Increase of pullout strength of spinal pedicle screws with conical core: biomechanical tests and finite element analyses. *J Orthop Res*. 2005; 23:788-794.
49. Salmória KK, Tanaka OM, Guariza-Filho O, Camargo ES, de Souza LT, Maruo H. Insertional torque and axial pull-out strength of mini-implants in mandibles of dogs. *Am J Orthod Dentofacial Orthop*. 2008; 133:790.e15-790.e22.
50. Zamarioli A, Simões PA, Shimano AC, Defino HLA. Insertion torque and pullout strength of vertebral screws with cylindrical and conical core. *Rev Bras Ortop*. 2008; 43:452-459.
51. Boyle JM, Frost DE, Foley WL, Grady JJ. Comparison between uniaxial pull-out tests and torque measurement of 2.0mm self-tapping screws. *Int J Adult Orthodon Orthognath Surg*. 1993; 8: 129-133.
52. Molly L. Bone density and primary stability in implant therapy. *Clin Oral Imp Res*. 2006; 2: 124–135.
53. Abshire BB, McLain RF, Valdevit A, Kambic HE. Characteristics of pullout failure in conical and cylindrical pedicle screws after full insertion and back-out. *Spine J*. 2001; 408–414.
54. Freitas AC Jr, Bonfante EA, Giro G, Janal MN, Coelho PG. The effect of implant design on insertion torque and immediate micromotion. *Clin Oral Impl Res*. 23, 2012; 113–118.

55. Kwok AW, Finkelstein JA, Woodside T, Hearn TC, Hu RW. Insertional torque and pull-out strengths of conical and cylindrical pedicle screws in cadaveric bone. *Spine*. 1996; 21: 2429-2434.
56. Lawson KJ, Brems J. Effect of insertional torque on bone screw pollout strength. *Orthopedics*. 2001; 24: 451-454.
57. Zdeblick TA, Kunz DN, Cooke ME, McCabe R. Pedicle screw pullout strength. Correlation with insertional torque. *Spine*. 1993; 18: 1673-1676.
58. Turkyilmaz I, Company AM. Sensitivity of resonance frequency analysis method to assess implant stability. *NY State Dent J*. 2011; 77: 44-49.
59. Hatcher DC, Dial C, Mayorga C. Cone beam CT for presurgical assessment of implant sites. *I Calif Dent Assoc*. 2003; 31: 825-833.
60. Turkyilmaz I, Sennerby L, McGlumphy EA, Tözüm TF. Biomechanical Aspects of Primary Implant Stability: A Human Cadaver Study. *Clin Implant Dent Rel Res*. 2009; 11: 113-119.
61. Turkyilmaz I, McGlumphy EA. Influence of bone density on implant stability arameters and implant success: a retrospective clinical study. *BMC Oral Health*. 2008, 31: 1-8.
62. Rozé J, Babu S, Saffarzadeh A, Gayet-Delacroix M, Hoornaert A, Layrolle P. Correlating implant stability to bone structure. *Clin Oral Impl Res*. 2009; 20:1140–1145.
63. Aksoy U, Eratalay K, Tözüm TF. The possible association among bone density values, resonance frequency measurements, tactile sense, and histomorphometric evaluations of dental implant osteotomy sites: a preliminary study. *Impl Dent* 2009; 18: 316-326.
64. Song Y-D, Jun S-H, Kwon J-J. Correlation between bone quality evaluated by cone-beam computerized tomography and implant primary stability. *Int J Oral Maxillofac Impl*. 2009 ;24 :59–64.

65. Bischof M, Nedir R, Szmukler-Moncler S, Bernard J-P, Samson J. Implant stability measurement of delayed and immediately loaded implants during healing. A clinical RFA study with SLA ITI implants. *Clin Oral Impl Res* 2004; 15: 529–539.
66. Fuster-Torres MÁ, Peñarrocha-Diago M, Peñarrocha-Oltra D, Peñarrocha-Diago M. Relationships between bone density values from cone beam computed tomography, maximum insertion torque, and resonance frequency analysis at implant placement: a pilot study. *Int J Oral Maxillofac Impl.* 2011; 26 :1051-1056.
67. Kim S-J, Kim M-R, Rim J-S, Chung S-M, Shin SW. Comparison of implant stability after different implant surface treatments in dog bone. *J Appl Oral Sci.* 2010; 18 :415-20.
68. Lan T-H, Du J-K, Pan C-Y, Lee H-E, Chung W-H. Biomechanical analysis of alveolar bone stress around implants with different thread designs and pitches in the mandibular molar area. *Clin Oral Invest.* 2012; 16:363–369.
69. Yilderim M, Edelhoff D, Hanisch O, Spiekermann H. The internal sinus lift-an adequate to the conventional sinus floor elevation? *Zeitschrift für Zahnärztliche Implantologie.* 1998; 14: 124-135.

## Figure Legends

Figure 1: bone cylinders prepared and identified

Figure 2: Tomographic image of pre-implant. In yellow: Level 1 pre-implant; in Purple : Level 2 pre-implant; in Blue : Level 3 pre-implantation.

Figure 3: A) Start of the perforation; B) drill 2.0 mm in diameter; C) drill 2.5 mm in diameter, D) drill 3.0 mm in diameter; E) counter sink drill, F, G and H) E-Fix implant Silver of 3.75 x 10 mm being installed; I) implant in position.

Figura 4: (A , B) Tomographic image levels of post-implant. In yellow: Level 1 post implant; in Purple: Level 2 prost-implant; in Blue : Level 3 prost-implantation.

Figure 5: bone cylinder in the pullout test.

## Table

Table 1: Mean values  $\pm$  SD (mm) of Three-dimensional Bone Density (BV/TV) intra and between groups.

Table 2: Mean values  $\pm$  SD (mm) of Trabecular Separation (Tb.Sp) intra and between groups

Table 3: Mean values  $\pm$  SD (mm) of Percentage of closed pores (POcl) intra and between groups

Table 4: Mean values  $\pm$  SD (mm) of Percentage of open pores (POop) intra and between groups

Table 5: Mean values  $\pm$  SD (mm) of Percentage of total porosity (POtot) intra and between groups